

**CONVEGNO NAZIONALE
SEZIONE DI RADIOLOGIA
MUSCOLO-SCHELETRICA**



Il dolore MSK non traumatico: Imaging e terapie infiltrative

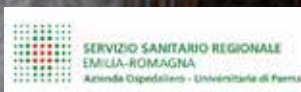**PARMA,
12-14 OTTOBRE 2023**

GIOVEDÌ 12 OTTOBRE

- **CORSO DI REFERTAZIONE
RMI CON CASI CLINICI**
- **CORSO DI ECOGRAFIA
MUSCOLO-SCHELETRICA**

STARHOTELS DU PARC
Viale Piacenza, 12/c
Parma

CON IL PATROCINIO DI:





PRESIDENTI DEL CONVEGNO
M. De Filippo, A. Aliprandi

COMITATO DI PRESIDENZA
G. Garlaschi, A. Leone, V. Spina

COMITATO SCIENTIFICO
A. Aliprandi, A. Barile, A. Bellelli, R. Caudana, M. De Filippo,
C. Faletti, G. Garlaschi, E. Genovese, A. Leone, F. Martino,
C. Masciocchi, L.M. Sconfienza, M. Solarino, V. Spina

PRESIDENTE DELLA SEZIONE MUSCOLO-SCHELETRICA
A. Aliprandi

Care colleghe, cari colleghi,

il tema ricorrente del Convegno è il dolore non traumatico nella patologia MSK, dall'Imaging diagnostico alle terapie infiltrative guidate dall'Imaging.

In linea con la tradizione e con gli obiettivi del Convegno nazionale della Sezione, le sessioni di comunicazioni, le tavole rotonde e i focus point saranno opportunità d'incontro e di confronto tra colleghi, e riempiranno tutta la giornata del venerdì e la mattinata del sabato, per concorrere al conseguimento degli obiettivi dell'evento: offrire un aggiornamento della diagnostica MSK con approccio scientifico e allo stesso tempo pragmatico.

Gli aspetti caratterizzanti del Convegno sono molteplici, primi tra tutti l'approccio clinico al tema, il confronto con il collega prescrittore e la didattica innovativa.

Verranno anche affrontati in un focus point le possibili ricadute medico-legali dei ritardi diagnostici in ambito reumatologico.

Peculiarità di questo Convegno Nazionale è l'ampio spazio dedicato alle comunicazioni libere; il programma scientifico prevede infatti ben 9 sessioni di comunicazioni, incardinate per distretto articolare o per tema.

Il Topic di ogni sessione di comunicazioni libere sarà introdotto da una relazione di un radiologo senior.

L'invito alla sottomissione degli abstract è rivolto ai giovani (specialisti e specialisti in formazione) ma evidentemente anche ai radiologi più esperti che abbiano interesse nella ricerca e nella didattica. Gli argomenti degli abstract dovranno essere coerenti con i temi delle sessioni delle comunicazioni.

Per le migliori comunicazioni saranno previsti dei premi.

Come da tradizione, il Convegno Nazionale della Sezione è preceduto il giorno prima (giovedì) da un corso di radiologia MSK altamente didattico; in questa edizione è previsto al mattino un corso di refertazione RM, al pomeriggio un corso "Live" di ecografia, in entrambi i casi i distretti articolari che verranno trattati sono la Spalla, l'Anca e il Ginocchio.

Massimo De Filippo

Alberto Aliprandi

► AULA MAGNA

9.45 - 10.00

SALUTI INTRODUTTIVI

CORSO DI REFERTAZIONE RM CON CASI CLINICI

Moderatori: A. Bellelli, C. Faletti, F. Martino

10.00 - 11.00

SPALLA

M. De Filippo, E. Genovese

11.00 - 12.00

ANCA

A. Aliprandi, F. Di Pietto

12.00 - 13.00

GINOCCHIO

C. Masciocchi, M. Zappia

CORSO DI ECOGRAFIA LIVE ANATOMIA E REFERTAZIONE

Moderatori: A. De Marchi, G. Garlaschi, E. Silvestri

14.00 - 15.00

SPALLA

A. Muda, D. Orlandi

15.00 - 16.00

ANCA

P. De Petro - S. Pozza

16.00 - 17.00

GINOCCHIO

O. Bottinelli, L.M. Sconfienza

CONVEGNO NAZIONALE DI RADIOLOGIA MSK

Il dolore non traumatico: Imaging e terapie infiltrative

► AULA PUCCINI

8.30 - 10.30

GOMITO

Moderatori: A. Aliprandi, M. Pedrazzini, A. Muda

Lettura

IMAGING DELLA PATOLOGIA EXTRA-ARTICOLARE

C. Messina

Comunicazioni

Quantificazione della lassità del legamento anulare in pazienti con instabilità minore laterale di gomito (smile syndrome): correlazione artroscopica con Arthro-TC.

P. Motta, A. Zagarella, A. Rizzo, G. Folco, C.B. Monti, V. Vismara, P. Arrigoni, M.B. Gallazzi

Lesioni dolorose benigne a localizzazione nel gomito: rivalutazione del trattamento di un singolo centro mediante radiologia interventistica con ago (RFA) e senza (MRGFUS).

I. Ricci, R. Caretta, A. Iannucci, F. Arrigoni, E. Di Cesare, A. Barile

Ruolo dell'ecografia dinamica nell'instabilità minore laterale del gomito (sindrome smile).

A. Rizzo, G. Folco, C.B. Monti, M.B. Gallazzi, A. Zagarella

Segni caratteristici artro-RM della sindrome smile.

D. Pistritto, A.G. Anghelone, F. Toscano, M. Porta, M. Pinnizzotto, S. Sironi, A. Aliprandi

Fratture articolari della testa del radio: planning chirurgico mediante TC.

M.V. Bazzocchi, F. Calderazzi, G. Concarì, A. Visigalli, P. Bastia, D. Donelli, P. Valenti, M. De Filippo

Il ruolo del radiologo nel prevenire la rigidità di gomito post-traumatica.

G. Viviano, F. Calderazzi, L. Bertolotti, E. Iemma, G.A. Adebajo, M. De Filippo

Case report: rara causa di limitazione funzionale post-traumatica del gomito pediatrico - avulsione periostale del muscolo brachiale.

G. Agresti, E. Boninsegni, E. Simonini, S. Colopi

Discussioni

10 minuti

► **AULA ROSSINI**

8.30 - 9.00

LESIONI MUSCOLARI NELLO SPORT

Moderatori: G. Monetti, M. Solarino

Lettura

E. Genovese

9.00 - 10.30

UP-TO-DATE IN RADIOLOGIA MSK

Moderatori: E. Silvestri, M. Canepari

Comunicazioni

Cryoablation with neoadjuvant transarterial embolization for the treatment of painful hypervascular radioresistant bone metastases.

F. De Vietro, C. Cappelli, R. Scandiffio, R. Cioni, L. Crocetti, E. Neri

US/CT fusion imaging and virtual navigation in the guidance of lumbar intradiscal oxygen-ozone therapy: a pilot study.

F. Esposito, C. Messina, S. Gitto, F. Serpi, A. Bellelli, L.M. Sconfienza, D. Albano

Influenza di un software di intelligenza artificiale per la diagnosi delle fratture ossee nel carico di lavoro del pronto soccorso.

G. Folco, M. Magazzeni, L.A. Carbonaro, A. Vanzulli

Automatic classification of the vertebral endplate lesions in MRI images by deep learning model.

P. Glielmo, C. Messina, S. Gitto, A. Cina, F. Galbusera, M. Brayda-Bruno, T. Bassani, L.M. Sconfienza, D. Albano

Biopsie ossee assistite da Realtà Aumentata: studio prospettico controllato non randomizzato.

U. Viglino, C. Messina, S. Gitto, Serpi, L.M. Sconfienza, D. Albano

Precisione e ripetibilità della Radiofrequency Echographic Multi Spectrometry (REMS) sulla colonna lombare e sul femore prossimale: uno studio in vivo.

A. Sorce, S. Gitto, R. Colombo, D. Albano, L.M. Sconfienza, C. Messina

Valore prognostico della risonanza magnetica sul "return to play": analisi di 56 lesioni muscolari da trauma indiretto in giocatori di calcio professionisti.

L. Coppola, R. Canonico, G. De Luca, M. Zappia, G. N. Bisciotti, G. Rusconi, A. Barillaro, F. Di Pietto

Discussioni

10 minuti

► **AULA MAGNA**

8.30 - 10.30

SPALLA

Moderatori: C. Masciocchi A. F. Martino, A. Castagna

Lettura

INSTABILITÀ

M. De Filippo

Comunicazioni

Features ecografiche (US) e di artro-risonanza magnetica (artro-RM): è possibile determinare la fase di capsulite adesiva (AC) di spalla nei pazienti con diagnosi clinica di malattia?

A. Antonello, F. Caracciolo, C. Faletti, P. Fonio, E. La Paglia

Metodo PICO: valutazione monolaterale in TC ed artro-RM.

E. Lucioni, C.M. L. Mondellini, M. Porta, R. Simonini, R. Galeotti, S. Sironi, A. Aliprandi

Artroprotesi gleno-omeroale inversa (reverse total shoulder arthroplasty, RTSA): il ruolo della TC nella valutazione pre- e postoperatoria.

N.C. Bianco, S. Tormenta, G.M. Vilella, E. Giovannetti De Sanctis, F. Franceschi, A. Bellelli

Artro-RM in pazienti con instabilità multidirezionale: l'ampiezza capsulare inferiore può essere considerata la pietra miliare nella diagnosi di instabilità non traumatica della spalla?

M.G. Atria, M. Calvi, S. Lamantea, T. Gatta, E.A. Genovese

IA nelle capsuliti adesive

M.C. Brunese, A. Santone, M. Bruno, M. Zappia

Outcome clinico del trattamento conservativo della capsulite adesiva (AC) di spalla: ruolo della semeiotica radiologica nell'ottimizzazione della terapia

R. Falsone, M. De Iuliis, A. Antonello, D. Lanfranchini, A. Ferraris, E. La Paglia

Metodo Parma (TC-cMPR): validazione in vivo del bone loss glenoideo mediante stampa 3D

L. Bertolotti, F. Pagnini, C. Martini, R. Foresti, G. Pedrazzi, R. Perotta, G. Concarì, M. De Filippo

Discussioni

10 minuti

► **AULA MAGNA**

10.30 - 11.00

Welcome coffee

11.00 - 11.30

INAUGURAZIONE

SALUTI DELLE AUTORITÀ

Prof. Paolo Martelli, *Magnifico Rettore dell'Università di Parma*

On. Raffaele Donini, *Assessore alle Politiche per la Salute - Regione Emilia-Romagna*

Dr. Marco Bosi, *Assessore al Bilancio, Vice-sindaco del Comune di Parma*

Dr. Massimo Fabi, *Direttore Generale dell'Azienda Ospedaliero-Universitaria di Parma - Commissario Straordinario Azienda USL di Parma*

Prof. Andrea Giovagnoni, *Presidente della Società Italiana di Radiologia Medica e Interventistica (SIRM)*

11.30 - 13.00

Tavola Rotonda: SPONDILOARTRITI

Moderatori: A. Leone, M. Riva

INQUADRAMENTO CLINICO

F. Salaffi

SCHELETRO ASSILE: EARLY PHASE E NON SOLO

A. Leone

SCHELETRO PERIFERICO: EARLY PHASE E NON SOLO

M.B. Gallazzi

RISPOSTA AL TRATTAMENTO

M. Carotti

Discussioni

10 minuti

13.15 - 14.30

Workshop

► **AULA MAGNA**

14.30 - 15.00 Assemblea soci

14.30 - 18.00 Apertura/Chiusura Seggio elettorale

► **AULA PUCCINI**

15.00 - 16.00

GINOCCHIO: LEGAMENTI E MENISCHI

Moderatori: A. Barile, P. Mancini, P. Maniscalco

Lettura

IL GINOCCHIO OPERATO

M. Zappia

Comunicazioni

The role of MR imaging in the evaluation of multiligament injuries of the knee.

G.L. Desi, F. Molea, F. Arabia, P. Balocco, G. Regis, P. Depetro, M. Capella, T. Robba

L'uso delle acquisizioni a ginocchio flesso per la valutazione delle lesioni RAMP in RMN.

M. Porta, M. Pungitore, R. Simonini, D. Mecchia, A. Aliprandi

Discussioni

10 minuti

► **AULA ROSSINI**

15.00 - 16.00

GINOCCHIO: SINOVIA E CARTILAGINE

Moderatori: L.M. Sconfienza, G. Pasta, F. Potito

Lettura

PATOLOGIA SINOVIALE DEL GINOCCHIO

F. Arrigoni

Comunicazioni

Epidemiologia, eziologia ed imaging nelle condropatie del ginocchio dello sportivo: casi clinici e letteratura.

E. Iemma, L. Bertolotti, G. A. Adebajo, G. Viviano, M. De Filippo

Degenerazione mixoide del legamento crociato anteriore: patologia sottostimata?

Nuova revisione epidemiologica in un singolo centro con correlazione clinica.

D. Coco, G. Petralia, J. Daffinà, S. Della Torre, F. Arrigoni, V. Calvisi, E. Di Cesare, A. Barile

Discussioni

10 minuti

► AULA MAGNA**15.00 - 16.00****CAVIGLIA***Moderatori: A. Bellelli, F. Ceccarelli, M. Dugo****Lettura*****BIOMECCANICA***D. Albano****Comunicazioni***

Anatomia normale e patologica della caviglia: valutazione dello spostamento dell'astragalo nella RM in clino ed in ortostatismo in giovani adulti con e senza storia di trauma.

J. Daffinà, G. Caldarelli, D. Coco, C. Gianneramo, F. Arrigoni, E. Di Cesare, A. Barile

Osteomielite subacuta con ascesso di brodie del calcagno: altro oltre l'osso? Un caso clinico.

C. Gulli, M. Di Diego, D. Perla, C. Dell'Atti, A. Leone

Discussioni**10 minuti****► AULA MAGNA****16.30 - 18.00****Tavola Rotonda: L'EDEMA OSSEO***Moderatori: C. Faletti, E. La Paglia***INQUADRAMENTO ETIO-PATOLOGICO***V. Chianca***EDEMA DA SOVRACCARICO FUNZIONALE***T. Robba***EDEMA SU BASE VASCOLO-NERVOSA***D. Orlandi****Discussioni*****10 minuti****18.15 - 19.15****Focus Time: DIDATTICA DEL FUTURO***Moderatore: G. Garlaschi, G. Facchini***CASISTICA RAGIONATA***S. Battisti, C. Masciocchi*

► AULA PUCCINI**9.00 - 10.00****TRATTAMENTO ECOGUIDATO: ARTO SUPERIORE***Moderatori: E. Cesarano, F. Lacelli, S. Pozza***Lettura****OVERVIEW***L. Callegari***Comunicazioni**

Preservazione capsulare (CP) vs rottura capsulare (CR) in procedure di idro- / pneumodilatazione (HD / PD) Capsulare in pazienti con capsulite adesiva (AC) di Spalla: esperienze a confronto.

M. De Iuliis, A. Antonello, C. Faletti, R. Faletti, P. Fonio, E. La Paglia

Infiltrazione ecoguidata della tendinopatia calcifica della cuffia dei rotatori sintomatica (CRCT): uno studio caso controllo.

*A. Iannucci, A. Arceri, G. Criscuolo, D. Coco, S. Mariani, E. Di Cesare, A. Barile***► AULA ROSSINI****9.00 - 10.00****TRATTAMENTO ECOGUIDATO: ARTO INFERIORE***Moderatori: O. Bottinelli, C. Costantino, S. Mariani***Lettura****TERAPIA INFILTRATIVA***L. Zugaro***Comunicazioni**

Valutare l'efficacia dell'ac. ialuronico (AI) ad alto peso molecolare, sotto guida ecografica, nel ritardare l'intervento di protesizzazione d'anca nel paziente anziano.

A. Lupi

Trattamento della tendinopatia rotulea mediante infiltrazione eco-guidata di frazione stromale vascolare (SVF) di tessuto adiposo autologo: correlazioni clinico-radiologiche.

G. Martinese, G. Facchini, M. Di Carlo, F. Tortorella, G. Filardo, S. Zaffagnini, M. Miceli

► AULA MAGNA**9.00 - 10.00****ANCA***A. De Marchi, F. Martino, E. Vaienti***Letture****IMPINGEMENT FEMORO-ACETABOLARE***G. Rusconi, F. Di Pietto***Comunicazioni**

Pitfalls nella diagnosi del dolore d'anca nel paziente giovane: un caso clinico emblematico.

G.A. Adebajo, L. Bertolotti, E. Iemma, G. Viviano, M. De Filippo

RM ed artro-RM nella patologia da impingement dell'anca (FAI): revisione della letteratura e nostra esperienza.

*G. Caldarelli, J. Daffinà, S. Della Torre, F. Arrigoni, S. Mariani, A. Barile, E. Di Cesare***► AULA MAGNA****10.00 - 11.00****Focus Time: REUMATOLOGIA E RITARDI DIAGNOSTICI***A. Aliprandi, M. De Filippo, N. Sverzellati***MEDICO LEGALE, REUMATOLOGO E RADIOLOGO A CONFRONTO***G. Lo Re, F. Salaffi, E. Scarano***11.00 - 11.30** *Coffee Break***11.30 - 12.30****Tavola Rotonda: Polso doloroso***Moderatori: M. Miceli, F. Pogliacomì, V. Spina***CONCETTI PROPEDEUTICI***V. Spina***RADIALE***D. Albano***ULNARE***S. Donatiello***INSTABILE***R. Caudana***Discussioni** 10 minuti**12.30 - 13.30***Esito votazioni**Premiazioni premio "D. Potito"**Chiusura lavori*

Litoclasia percutanea eco-guidata di tendinopatia in fase di calcificazione vera della cuffia dei rotatori: esperienza dei pazienti.

A. Lupi

3D MRI radiomics-based machine learning for differentiation of atypical cartilaginous tumors from grade ii chondrosarcoma of long bones.

J. Tintori, I. Castiglioni, D. Albano, C. Messina, L.M. Sconfienza, S. Gitto

A radiology pictorial review of spinal accessory nerve pathology: enhancing imaging diagnosis.

F. Nicoletta

Anatomia normale e patologia compressiva dei nervi a livello del gomito.

G. Di Rocco, D. Albano, S. Gitto, F. Serpi, C. Messina, L.M. Sconfienza

Bambino che zoppica: le cause più frequenti di dolore muscolo-scheletrico atraumatico e strategie di imaging.

N.A. De Micheli, M. Napolitano

Bone mineral density differences between femurs of scoliotic patients undergoing quantitative computed tomography analysis.

M. Paternò, S. Gitto, F. Serpi, D. Albano Domenico, L.M. Sconfienza, C. Messina

Capsulite adesiva durante la campagna vaccinale COVID-19.

R. Natella, M. Bruno, M. Fischetti, M. Martino, M. Zappia, L. Brunese.

Case report: emangiomi intra-ossei.

G. Benvenuti

Cisti idatidea a localizzazione intramuscolare, caso clinico e letteratura.

S. Seminatore, L. Fanzone, E. F. Santonocito, E. E. M. Di Maggio

Cisti pilonidale interdigitale della mano.

D. Coviello

Correlazione tra instabilità meniscale e classificazione delle lesioni RAMP; valutazione con RM in flessione.

M. Fischetti, M. Brunese, M. Bruno, G. Rusconi, F. Di Pietto, M. Zappia

Deep gluteal syndrome: il ruolo della risonanza magnetica nella diagnosi e pianificazione terapeutica.

P. Di Masi, G. Martinese, A. Parmeggiani, G. Vara, P. Spinnato, G. Facchini, A. Mazzotta, E. Pennello, M. Rocchi, D. Dallari, M. Miceli

Deep learning in rib fracture imaging: a review utilizing a must ai criteria-10 (maic-10) for artificial intelligence in medical imaging.

C. Mennini, S. Gitto, D. Albano, L.M. Sconfienza, C. Messina

Diagnostic performance of acr bone-rads in assessing incidental bone lesions at x-ray: preliminary results.

L. Di Meglio, S. Fusco, D. Albano, S. Gitto, L.M. Sconfienza, C. Messina

Diagnostic performance of high-resolution ultrasound in the evaluation of intrinsic and extrinsic ligaments of the wrist in patients with previous trauma or carpal instability.

A. Piacentini, D. Albano, C. Messina, F. Serpi, L.M. Sconfienza, S. Gitto

Differentiating benign from malignant solid bone tumors of the spine: the deep learning approach.

S. Pansa, G. Zantonelli, D. Albano, C. Messina, F. Serpi, L.M. Sconfienza, S. Gitto

Effects of sars-cov-2 infection on muscle injury healing in professional football athletes, preliminary results.

S. Lamantea, M. Calvi, T. Gatta, A. Gnesutta, S. Mortellaro, E.A. Genovese

Elastosonografia ed mv-flow nella valutazione della guarigione della lesione muscolare.

M. Bruno, M.C. Brunese, I. Leo, M. Martino, F. Di Pietto, M. Zappia

Emartro spontaneo ricorrente in paziente con protesi bicompartimentale di ginocchio.

D. Mecchia, M. Porta, C. Terzaghi, D. Fior, A. Aliprandi

Il radiologo interventista e le infiltrazioni medicamentose periforaminali vertebrali sotto guida radioscopica nel trattamento della lombalgia cronica: guida pratica e nostra esperienza.

F. Ghione, G. Tiranti, G. Taverna, G.A. Minetti

Infiammazione e metaplasia osteocondrale: i due estremi della patologia degenerativa del corpo adiposo di hoffa. Descrizione di due casi e review della letteratura.

F.M. Ronza, M. Iodice, G. Giordano, F. Palmieri, C. Nappa, G. Iacuesa, P. D'Andrea

Influenza del mezzo di contrasto sulla misurazione della densità minerale ossea utilizzando un'analisi opportunistica in quantitative computed tomography (qct)

M. Pasqualini, N. Pegoraro, D. Remor, B. Bravi, A. Carnevale, R. Galeotti

Intra-synovial loose bodies ultrasound-guided removal.

S. Lamantea

L'impiego dell'intelligenza artificiale in risonanza magnetica nell'identificare la sepsi come causa di fallimento di protesi totale d'anca.

I. Viola, S. Gitto, C. Messina, F. Serpi, C. Salvatore, I. Castiglioni, L. Zagri, E. De Vecchi, L.M. Sconfienza, D. Albano

Le miopatie infiammatorie idiopatiche: un case report sulle manifestazioni extra-polmonari del COVID-19.

N. Carapella, G. Boschieri, M. Ravanelli, F. Pittiani, F. Franceschini, E. Pedretti, D. Farina

Le pulegge delle dita: valutazione dinamica con sonda ecografica 22 mhz ad alta risoluzione (hr-US)

F. Pastorino, R. Grillo, U. Viglino, E. Silvestri, D. Orlandi

Le varianti anatomiche dell'anca in artro-rm: "pitfalls" ed impatto clinico nella pratica diagnostica.

G. Caracchini, V. Miele, M. Bartolini, N. Tognetti

Legamento crociato posteriore: varianti anatomiche – case report.

F. Toscano, D. Pistritto, M. Porta, R. Simonini, A. Del Prete, A. Aliprandi

Linfoma a cellule b della zona marginale: due rari casi di dolore atraumatico dell'arto inferiore.

M. Napoletano, M. Bartocci, E. Vocino, E. Micheletti, A. Segoni

Mav intraossea della diafisi tibiale: case report e diagnosi differenziali.

L. Santini, I. Monteleone, C. Intrieri, M.A. Mazzei

Microvascolarizzazione fisiologica di entesi ed articolazioni; valutazione mv-flow.

R. Mancinelli, R. Grassoni, M. Bruno, M.C. Brunese, M. Zambrano, M. Zappia

MRI radiomics-based machine learning for classification of deep-seated Lipoma and atypical lipomatous tumour of the extremities.

C. Mallardi, S. Gitto, I. Castiglioni, M. Interlenghi, D. Albano, C. Messina, L.M. Sconfienza

Musculoskeletal injuries among elite artistic Italian gymnasts: a retrospective 8-year study focusing on overuse injuries in high professional athletes belong to Italian artistic gymnast national team.

G. Vignati, A. Magenta Biasina, M. Cariati, S. Scintu, M. Ferretti, E. A. Genovese, G. Berlutti, G. Carrafiello

Musculoskeletal radiology education: a national survey by the Italian college of musculoskeletal radiology.

S. Fusco, D. Albano, M. Zappia, L.M. Sconfienza, A. Giovagnoni, A. Aliprandi, C. Messina

Non tutto ciò che cresce intorno al nervo è schwannoma.

C. Giordano, G. Guerri, V. Perlangeli, C. Gulli, L. Lauretti, A. Leone, S. Gaudino

Non-traumatic myositis ossificans of the brachialis muscle. A case report.

C. De Nardo, Leonardo Bosi, Stefano Perotti

Pneumodilatazione con ozono (o₃) nella capsulite Adesiva (ac) di spalla: alternativa all'utilizzo di Corticosteroidi (cs)?

M. Mandolini, A. Antonello, M. De Iuliis, I. Geniò, A. Ferraris, E. La Paglia

Predittori clinici e radiologici di ritardo di consolidazione o non unione delle fratture dello scafoide.

C. B. Monti, G. Folco, D. Capra, A. Zagarella, M. B. Gallazzi, F. Sardanelli

Predizione della risposta alla chemioterapia neoadiuvante nei sarcomi di ewing mediante radiomica e machine learning.

G.A. Risoleo, S. Gitto, V. Corino, D. Albano, C. Messina, L. Mainardi, L.M. Sconfienza

Prp intraarticolare: focalità di edema osseo intraspongioso subcondrale come fattore predittivo dell'outcome clinico.

S. Della Torre, G. Daffinà, G. Caldarelli, D. Coco, C. Gianneramo, E. Di Cesare, A. Barile

Radiografie della clavicola come metodo alternativo per la stima dell'età nei minori stranieri non accompagnati.

F. Di Luca, M. Cummaudo, S. Tambuzzi, S. Bontempi, D. Gibelli, D. Mazzarelli, S. Tritella, D. De Angelis, C. Messina, C. Cattaneo

Role of muscles mri in the evaluation of neuromuscular diseases.

G. Desj, F. Molea, M.C. Dotto, D. Molino, G. Gadaleta, P. Depetro, T. Robba

Ruolo dell'intelligenza artificiale nell'imaging delle metastasi ossee - narrative review.

E. Caloro, C. Quarrella, G. Gnocchi, M. Cè, G. Carrafiello, M. Cellina

Sequenze radiali in corso di artro risonanza Magnetica (artro-rm) di ginocchio: un aiuto nella Diagnosi di lesioni meniscali complesse.

A. Cutaia, A. Antonello, G. Salacone, A. G. Genovesio, A. Ferraris, E. La Paglia

Shear-wave elastography for the evaluation of tendinopathies: a systematic review and meta-analysis.

M. Basile

Shear-wave elastography of the plantar fascia: a systematic review and meta-analysis.

F.M. Vitale, M. Basile, S. Gitto, C. Messina, F. Serpi, L.M. Sconfienza, D. Albano

Spalla dolorosa: controllo tra differenti protocolli infiltrativi a base di cortisone ed acido ialuronico.

R. Caretta, I. Ricci, A. Iannucci, S. Mariani, E. Di Cesare, A. Barile

Tumore a cellule giganti aggressivo della tibia: diagnosi e trattamento.

G. Bellissima, V. Comitini, I. Pace, C. Tilocca, S. Cannizzaro, P. Gasparri, B. Varsallona

Un caso particolare di edema osseo bilaterale dell'anca.

I. Emili, N.A. De Micheli, A. Zagarella, M.B. Gallazzi

Un raro caso di coxalgia in età pediatrica: case report di schwannoma spinale cellulato intradurale extramidollare.

G. Buccimazza, G. Quercioli, L. Verga, A. Marino, A. Memeo, M.B. Gallazzi

Un raro caso di metastasi tibiale come prima presentazione clinica di un carcinoma papillare sieroso di tipo epiteliale ovarico del testicolo destro.

M. Napoletano, M. Bartocci, C. Perna, E. Vocino, A. Segoni

Un raro caso di osteoma osteoide del trapezio: Inquadramento diagnostico-terapeutico della patologia in un giovane con dolore cronico recidivante del polso.

A. Antonello, A. G. Genovesio, C. Faletti, R. Faletti, P. Fonio, E. La Paglia

Us-guided percutaneous irrigation of extra-shoulder calcific tendinopathy.

M.E. Pellegrino, U. Viglino, C. Messina, S. Gitto, F. Lacelli, L.M. Sconfienza, D. Albano

Utilità del trattamento infiltrativo ecoguidato mirato in localizzazioni sintomatiche di malattia reumatologica non responsiva a farmaco biotecnologico.

O. Matviyenko, A. Iannucci, F. Arrigoni, E. Di Cesare, A. Barile

Valutazione alla tc dual-energy della frazione di grasso dei corpi vertebrali e degli angiomi: risultati preliminari.

F. Ricapito, C.B. Monti, F. Rizzetto, G. Folco, F. Secchi, F. Sardanelli

Valutazione della risposta alla terapia con infiltrazioni eco-guidate di cortisonici delle borsiti per-trocanteriche associate a successivo trattamento loco regionale con ozono-terapia.

L. Pace, G. Bellissima, R. Ciraulo, B. Cimò

Wrisberg rip in young adult: a case report.

M. Simonetti, M. Di Carlo, F. Ponti, F. Giardina, M. Miceli


Shear Wave dei tendini Rotuleo e di Achille su soggetti sani: comparazione intraoperatore e interproduttore.

U. Viglino, F. Esposito, C. Messina, D. Albano, S. Gitto, L.M. Sconfienza

FACULTY

ALBANO DOMENICO
ALIPRANDI ALBERTO
ARRIGONI FRANCESCO
BARILE ANTONIO
BATTISTI SARA
BELLELLI ALBERTO
BOTTINELLI OLIVIA MARIA
CALLEGARI LEONARDO
CANEPARI MARIO
CAROTTI MARINA
CASTAGNA ALESSANDRO
CAUDANA ROBERTO
CECCARELLI FRANCESCO
CESARANO ELVIRO
CHIANCA VITO
COSTANTINO COSIMO
DE FILIPPO MASSIMO
DE MARCHI ARMANDA
DE PETRO PAOLA
DI PIETTO FRANCESCO
DONATIELLO SALVATORE
DUGO MARCO
FACCHINI GIANCARLO
FALETTI CARLO
GALLAZZI LEONARDO MAURO
GARLASCHI GIACOMO
GENOVESE EUGENIO ANNIBALE
LA PAGLIA ERNESTO
LACELLI FRANCESCA
LEONE ANTONIO

MILANO
MONZA
L'AQUILA
L'AQUILA
PADOVA
ROMA
PAVIA
VARESE
PAVIA
ANCONA
MILANO
VERONA
PARMA
TARANTO
NAPOLI
PARMA
PARMA
TORINO
TORINO
NAPOLI
MODENA
FERRARA
BOLOGNA
TORINO
MILANO
GENOVA
MILANO
TORINO
PIETRA LIGURE (SV)
ROMA



LO RE GIUSEPPE
MANCINI PAOLA
MANISCALCO PIETRO
MARIANI SILVIA
MARTINO FABIO
MASCIOCCHI CARLO
MESSINA CARMELO
MICELI MARCO
MONETTI GIUSEPPE
MUDA ALESSANDRO
ORLANDI DAVIDE
PASTA GIULIO
PEDRAZZINI MASSIMO
POGLIACOMI FRANCESCO
POTITO FRANCESCO
POZZA SIMONA
RIVA MICHELE
ROBBA TIZIANA
RUSCONI GIOVANNI
SALAFFI FAUSTO
SCARANO ENRICO
SCONFIENZA LUCA MARIA
SILVESTRI ENZO
SOLARINO MICHELE
SPINA VINCENZO
SVERZELLATI NICOLA
VAIENTI ENRICO
ZAPPIA MARCELLO
ZUGARO LUIGI

PALERMO
ROMA
PARMA
L'AQUILA
BARI
L'AQUILA
MILANO
BOLOGNA
BOLOGNA
GENOVA
GENOVA
PARMA
FIDENZA
PARMA
CAMPOBASSO
TORINO
PARMA
TORINO
CASTEL VOLTURNO (CE)
ANCONA
POTENZA
MILANO
GENOVA
BARI
MODENA
PARMA
PARMA
CAMPOBASSO
L'AQUILA

INFORMAZIONI GENERALI

SEDE

Il Convegno si svolgerà a Parma presso Starhotels Du Park, Viale Piacenza 12/c Parma.

ORARIO SEGRETERIA

Giovedì, 12 ottobre 10.00 / 20.00

Venerdì, 13 ottobre 8.00 / 19.00

Sabato, 14 ottobre 8.30 / 14.00

SEGGIO ELETTORALE

Per l'elezione del presidente e dei consiglieri della sezione di studio, che entreranno in carica nel biennio 2025-2026

Venerdì 13 ottobre: apertura seggio alle ore 14.30 - chiusura seggio alle ore 18.00.

WI-FI

Presso la sede del Convegno sarà disponibile connessione Wi-Fi gratuita per tutti i partecipanti: verranno forniti username e password per effettuare l'accesso.

PROGRAMMA NAZIONALE ECM

Comunichiamo che i partecipanti del corso/i + il Convegno avranno diritto alla somma dei crediti ECM corrispondenti.

Corsi di "Refertazione RM con casi clinici e ecografia live anatomia e refertazione"
- 12 ottobre dalle ore 10:00 alle 18:00

ID ECM 16-382429 **crediti: 2,1**

Sono stati richiesti crediti ECM per le seguenti specializzazioni mediche: Radiodiagnostica.

Convegno Sezione di Studio Muscolo-scheletrica "Il dolore MSK non traumatico: Imaging e terapie infiltrative" - 13 e 14 ottobre

ID ECM 16-387346 **crediti: 3,6**

Sono stati richiesti crediti ECM per le seguenti specializzazioni mediche: Radiodiagnostica, Ortopedia, Medicina dello Sport, Medicina Fisica e Riabilitazione.

CENTRO SLIDE - SALA TOSCANINI

In tutte le sale sarà prevista la proiezione di immagini da PC con le attrezzature tecniche necessarie per la presentazione dei lavori.

I file dovranno essere preparati con il programma Power Point 2003 o successivi e consegnati, almeno due ore prima dell'inizio della sessione, presso il Centro Slide dove saranno presenti tecnici specializzati per qualsiasi esigenza di controllo e verifica dei formati e delle visualizzazioni. In mancanza di liberatoria, la privacy sarà garantita con la cancellazione dei lavori al termine della giornata.

Il relatore avrà comunque la possibilità, se lo desidera, di richiedere la cancellazione subito dopo la sua presentazione.

Segreteria Organizzativa

Provider Ecm SIRM

Via della Signora, 2 • 20122 Milano

Tel 0276006094 - 0276006124

segreteria@sirm.org

Segreteria Logistica

KOINÈ EVENTI snc

Via Fontane, 24 • 25133 Brescia

Tel. 030 6386136

info@koineeventi.com • www.koineeventi.com