



Sistema nazionale
per le linee guida

LINEA GUIDA

DOCUMENTO 18
settembre 2008

Impiego della diagnostica per immagini delle lesioni focali epatiche



*Ministero del Lavoro, della Salute
e delle Politiche Sociali*



Nota per gli utilizzatori

Le linee guida rappresentano uno strumento che consente un rapido trasferimento delle conoscenze, elaborate dalla ricerca biomedica, nella pratica clinica quotidiana. Si tratta di raccomandazioni di comportamento, messe a punto mediante un processo di revisione sistematica della letteratura e delle opinioni di esperti, che possono essere utilizzate come strumento per medici e amministratori sanitari per migliorare la qualità dell'assistenza e razionalizzare l'utilizzo delle risorse.

Le decisioni cliniche sul singolo paziente richiedono l'applicazione delle raccomandazioni, fondate sulle migliori prove scientifiche, alla luce dell'esperienza clinica del singolo medico e di tutte le circostanze di contesto. Le linee guida rappresentano una sintesi delle migliori conoscenze disponibili e possono rappresentare uno strumento di aggiornamento e formazione per il medico. Spetta dunque alla competenza e all'esperienza del singolo professionista decidere in che misura i comportamenti raccomandati dalle linee guida, pur rispondendo a standard qualitativi definiti sulla base delle più aggiornate prove scientifiche, si applichino al caso clinico particolare.

SNLG 18

Impiego della diagnostica per immagini
delle lesioni focali epatiche

LINEA GUIDA

Data di pubblicazione: settembre 2008
Data di aggiornamento: settembre 2011

Redazione
Lisa Trisciuglio, Zadig, Milano

Impaginazione
Giovanna Smiriglia

La presente linea guida è stata realizzata con il finanziamento della Direzione generale della programmazione del Ministero della salute.

Presentazione

Il continuo progredire delle conoscenze nel campo della diagnostica per immagini, con l'introduzione di apparecchiature sempre più sofisticate e di nuovi mezzi di contrasto, ha determinato da una parte un notevole incremento delle capacità diagnostiche di queste metodiche, ma dall'altra anche un'estrema variabilità nella pratica clinica. La realtà presente oggi sul territorio nazionale è infatti caratterizzata da una notevole difformità di utilizzo delle diverse metodiche a causa sia della non omogenea disponibilità delle diverse apparecchiature nelle singole realtà ospedaliere, sia di una non adeguata conoscenza delle potenzialità diagnostiche e cliniche delle diverse tecniche. Il Sistema Nazionale Linee Guida, coordinato dall'Istituto Superiore di Sanità, ha quindi ritenuto necessario analizzare la validità e le indicazioni delle metodiche di imaging per i diversi scenari clinici allo scopo di identificare i metodi di diagnosi più appropriati e di formulare raccomandazioni basate sulle prove di efficacia. La presente linea guida, che si focalizza sulla diagnostica di lesioni focali del fegato, rappresenta quindi il primo di una serie di documenti innovativi che ci auguriamo possano portare all'interno delle aziende ospedaliere italiane maggiore chiarezza e uniformità nell'impiego delle differenti tecniche di diagnostica per immagini.

Enrico Garaci
Istituto Superiore di Sanità

RESPONSABILE DEL PROGETTO

Alfonso Mele, Istituto Superiore di Sanità

COORDINATORI

Salvatore De Masi, Dipartimento di Prevenzione, ASL 6 Livorno

Letizia Sampaolo, Istituto Superiore di Sanità

PANEL MULTIDISCIPLINARE

Mario Angelico, Società Italiana di Gastroenterologia ed Endoscopia Digestiva, SIGE

Vincenzo Arienti, Società Italiana di Medicina Interna, SIMI

Carlo Bartolozzi, Società Italiana di Radiologia Medica, SIRM

Luigi Bolondi, Esperto in epatologia ed ecografia, Dipartimento di Malattie Apparato Digerente e Medicina Interna, Policlinico S. Orsola Malpighi, Bologna

Elisabetta Buscarini, Associazione Italiana Gastroenterologi ed Endoscopisti Ospedalieri, AIGO

Roberto Buzzoni, Associazione Italiana di Oncologia Medica, AIOM

Fabrizio Calliada, Istituto di Radiologia, Università di Pavia

Vito Cantisani, Dipartimento di Scienze Radiologiche, Università La Sapienza, Roma

Lorenzo Capussotti, Associazione Chirurghi Ospedalieri Italiani, ACOI

Antonella Ciabattoni, Associazione Italiana di Radioterapia Oncologica, AIRO

Salvatore De Masi, Dipartimento di Prevenzione, ASL 6 Livorno

Carlo Filice, Società Italiana di Malattie Infettive e Tropicali, SIMIT

Alfredo Garofalo, Società Italiana di Chirurgia Oncologica, SICO

Luigi Grazioli, Esperto in imaging epatico, Dipartimento di Radiologia, Spedali Civili di Brescia

Pasquale Ialongo, Società Italiana di Chirurgia, SIC

Luigi Lupo, Società Italiana di Chirurgia Colo-Rettale, SICCR

Maria Franca Meloni, Società Italiana di Ultrasonologia in Medicina e Biologia, SIUMB

Alessandro Maria Paganini, Società Italiana di Chirurgia Endoscopica e Nuove Tecnologie, SICE

Gian Ludovico Rapaccini, Associazione Italiana per lo Studio del Fegato, AISF

Paolo Ricci, Dipartimento di Scienze Radiologiche, Università La Sapienza, Roma

Letizia Sampaolo, Istituto Superiore di Sanità

Angelo Sangiovanni, Esperto in gestione clinica delle lesioni focali epatiche, Unità operativa Gastroenterologia 1, Fondazione IRCCS Ospedale Maggiore Policlinico, Mangiagalli e Regina Elena, Milano

FORMAZIONE DEI VALUTATORI DELLA LETTERATURA

Giovanni Baglio, Istituto Superiore di Sanità

Andrea Cipriani, Dipartimento di Medicina e Sanità pubblica, Università di Verona

Salvatore De Masi, Dipartimento di Prevenzione, ASL 6 Livorno

Letizia Sampaolo, Istituto Superiore di Sanità

Enea Spada, Istituto Superiore di Sanità

Maria Elena Tosti, Istituto Superiore di Sanità

VALUTATORI DELLA LETTERATURA

Emilio Maria Bassi, Istituto di Radiologia, Università di Pavia

Patrizia Brigoni, Agenzia Zadig, Milano

Luisa Coletta, Dipartimento di Scienze Radiologiche, Università La Sapienza, Roma

Ugo D'Ambrosio, Dipartimento di Scienze Radiologiche, Università La Sapienza, Roma

Salvatore De Masi, Dipartimento di Prevenzione, ASL 6 Livorno

Valentina Lombardi, Dipartimento di Scienze Radiologiche, Università La Sapienza, Roma

Eugenio Marotta, Dipartimento di Scienze Radiologiche, Università La Sapienza, Roma

Guendalina Menichini, Dipartimento di Scienze Radiologiche, Università La Sapienza, Roma

Letizia Sampaolo, Istituto Superiore di Sanità

Mara Scabini, Istituto di Radiologia, Università di Pavia

Chiara Sileo, Istituto di Radiologia, Università di Pavia

Filippa Vitale, Ospedale Maggiore, Divisione Medicina Interna, Bologna

ESPERTI DOCUMENTALISTI

Rosaria Rosanna Cammarano, Istituto Superiore di Sanità

GRUPPO DI STESURA DEL DOCUMENTO

Fabrizio Calliada, Istituto di Radiologia, Università di Pavia

Vito Cantisani, Dipartimento di Scienze Radiologiche, Università La Sapienza, Roma

Salvatore De Masi, Dipartimento di Prevenzione, ASL 6 Livorno

Paolo Ricci, Dipartimento di Scienze Radiologiche, Università La Sapienza, Roma

Letizia Sampaolo, Istituto Superiore di Sanità

Chiara Sileo, Istituto di Radiologia, Università di Pavia

REFEREE

Ilario De Sio, Università di Napoli «Federico II»

Gaspere Maria Pendino, Policlinico «Madonna della Consolazione», Reggio Calabria e Associazione Calabrese di Epatologia

Mauro Salizzoni, Azienda Ospedaliero Universitaria Molinette «San Giovanni Battista», Torino

ORGANIZZAZIONE TECNICA

Linda Agresta, Istituto Superiore di Sanità

Simonetta Crateri, Istituto Superiore di Sanità

Giuseppina Iantosca, Istituto Superiore di Sanità

Fabrizio Marzolini, Istituto Superiore di Sanità

Nota sullo schema di grading

L'argomento di questa linea guida, e l'eterogeneità dei dati raccolti dalla letteratura, hanno indotto il *panel* a non applicare alcuno schema di *grading* delle prove. Pur essendo in disaccordo con il metodo proposto dal manuale metodologico SNLG, questo approccio risulta essere in linea con le attuali tendenze internazionali nell'ambito della produzione di linee guida, secondo le quali la schematizzazione delle raccomandazioni tende a sminuire il percorso di valutazione fatto dal gruppo di lavoro. Al contrario, un'impostazione meno rigida, come quella scelta dal *panel* per la presente linea guida, consente di restituire alla ricerca scientifica il proprio ruolo originale reintegrandola così nella pratica clinica quotidiana.

GLOSSARIO E ABBREVIAZIONI UTILIZZATE

AASLD	American Association for the Study of the Liver Diseases
ADI	Agent Detection Imaging
ADC	Apparent Diffusion Coefficient
AFP	AlfaFetoProteina
BH-FSE	BreathHold Fast Spin Echo
CECT	Contrast Enhanced Computed Tomography
CE-IOUS	Contrast Enhanced Intraoperative Ultrasonography
CEPD	Contrast Enhanced Power Doppler
CEUS	Contrast Enhanced UltraSonography
CTAP	Computed Tomography during Arterial Portography
CTHA	Computed Tomography during Hepatic Arteriography
EASL	European Association for the Study of the Liver
EMRI	Enhanced Magnetic Resonance Imaging
FDG-PET	Fluor-18-Deoxyglucose-Positron Emission Tomography
Gd-BOPTA	Gadobenate dimeglumine (gadolinium-BenzylOxyPropionic TetraAcetate)
Gd-DTPA	Gadopentetate dimeglumine (Gadolinium-DiethyleneTriamine Penta-acetic Acid)
Gd-EOB-DTPA	Gadolinium-EthOxyBenzyl-DiethyleneTriamine Penta-acetic Acid
GRASE	GRAdient and Spin Echo
HCC	HepatoCellular Carcinoma
HCT	Helical Computed Tomography
HU	Unità Hounsfield
IODA	Iodized-Oil Defect Area
IOUS	Intraoperative Ultrasonography
LFE	Lesione Focale Epatica
mdc	mezzo di contrasto
MDCT	Multirow Detector Computed Tomography
Mn-DPDP	Manganese DiPyridoxal DiPhosphate (Mangafodipir trisodium)
MR	Magnetic Resonance
MRI	Magnetic Resonance Imaging
PEI	Percutaneous Ethanol Injection
PET	Positron Emission Tomography
PIH	Pulse-Inversione Harmonic
PMAT	Percutaneous Microwave Ablation Therapy
RCT	Randomized Controlled Trial
RFTA	RadioFrequency Thermal Ablation
RM	Risonanza Magnetica
RMN	Risonanza Magnetica Nucleare
RT-FSE	Respiratory Triggered Fast Spin Echo
SPECT	Tomografia Computerizzata a Emissione di Fotoni Singoli
SPIO	Super Paramagnetic Iron Oxide
SRT	Terapia di Riduzione del Substrato
T	Tesla
TACE	Transcatheter Arterial ChemoEmbolization
TAE	Transcatheter Arterial Embolization
THI	Tissue Harmonic Imaging
TC	Tomografia Computerizzata
UMRI	Unenhanced Magnetic Resonance Imaging
US	Ultrasonografia (Ecografia)

Indice

Introduzione	Pag.	9
Le principali tecniche di diagnostica per immagini	»	9
Metodi	»	12
Percorso di elaborazione delle linee guida	»	12
Costituzione del gruppo di lavoro, identificazione degli obiettivi e dei quesiti clinici	»	13
Criteri di inclusione e di esclusione degli studi	»	15
Ricerche di letteratura	»	15
Revisioni sistematiche e documenti primari	»	16
Altre ricerche	»	17
Criteri di selezione e strumenti per la valutazione metodologica	»	17
Estrazione dei dati, sintesi delle prove e formulazione delle raccomandazioni	»	17
Revisione esterna	»	18
Aggiornamento, implementazione, monitoraggio e valutazione	»	18
Quesiti sull'impiego della diagnostica per immagini delle lesioni focali epatiche	»	21
Quesito 1: Qual è il ruolo delle tecniche di <i>imaging</i> US, CEUS, TC, RMN e PET nella individuazione delle lesioni focali epatiche in:		
A. pazienti oncologici	»	22
B. pazienti con epatopatia cronica (cirrotici e non)	»	27
Quesito 2: Qual è il ruolo delle tecniche di <i>imaging</i> US, CEUS, TC, RMN e PET nella diagnosi differenziale, ovvero nella caratterizzazione di lesioni focali del fegato e nella conferma diagnostica, cioè di secondo livello, di lesioni focali del fegato altrimenti diagnosticate in:		
A. pazienti senza patologie note		
B. pazienti con epatopatia cronica (cirrotici e non)		
C. pazienti oncologici	»	39
Quesito 3: Qual è il ruolo delle tecniche di <i>imaging</i> US, CEUS, TC, RMN e PET nella stadiazione locoregionale delle neoplasie epatiche primitive (numero di lesioni, dimensione, sede, rapporti con strutture anatomo-funzionali e linfonodi)?	»	49
Quesito 4: Qual è il ruolo delle tecniche di <i>imaging</i> US, CEUS, TC, RMN e PET nella valutazione delle complicanze, della risposta immediata e a lungo termine (follow up) ai trattamenti in pazienti sottoposti a terapie		

oncologiche (chemioterapie, RFTA e PEI, laser, microonde, TACE, SRT, TAE, crioterapia, chirurgia)?	»	54
Quesito 5: Qual è il ruolo delle tecniche di <i>imaging</i> US, CEUS, CT, RMN e PET nel follow up delle lesioni caratterizzate come benigne?	»	62

Introduzione

Il fegato, per le sue caratteristiche di filtro della circolazione ematica, può essere sede di molteplici tipi di lesioni tumorali, benigne e maligne. Un'identificazione delle lesioni maligne precoce e affidabile tanto da permettere un rapido e corretto approccio terapeutico rappresenta il principale obiettivo della moderna diagnostica per immagini. Sebbene le lesioni benigne rappresentino la stragrande maggioranza delle lesioni focali epatiche (LFE), distinguere le une dalle altre non è semplice. La scelta della metodica d'indagine più appropriata per individuarle, determinarne la natura benigna o maligna e identificarne la tipologia nell'ambito dell'uno o dell'altro gruppo rappresenta una scelta complessa che spesso viene lasciata al caso o alla disponibilità locale di una o più delle metodiche di diagnostica per immagine che oggi la scienza ci offre. Scopo della presente linea guida è identificare la o le metodiche di diagnostica per immagini più appropriate a seconda dello scenario clinico nel quale si trova il paziente.

La diagnostica per immagini si avvale di diverse metodiche per identificare e caratterizzare le lesioni focali epatiche, quali ecografia ed Eco-color-Doppler, Tomografia Computerizzata (TC) spirale, Risonanza Magnetica Nucleare (RMN), Tomografia a Emissione di Positroni (PET) e, qualora necessario, della biopsia percutanea. Le metodiche angiografiche assumono rilievo soltanto in situazioni ben definite. L'introduzione di numerosi mezzi di contrasto e di nuove e sempre più sofisticate apparecchiature per la diagnosi ha determinato l'incremento delle capacità diagnostiche di queste metodiche che oggi sono infatti utilizzate routinariamente nella gestione del paziente con lesioni focali epatiche.

L'ampliamento delle conoscenze che ne è derivato ha tuttavia determinato un'estrema variabilità nella pratica clinica per la confusione sulle potenzialità diagnostiche delle diverse metodiche e per la disparità di disponibilità di apparecchiature e quindi di utilizzo sul territorio nazionale, rendendo necessaria la formulazione di linee guida basate sulle prove di efficacia da utilizzare quale strumento di razionalizzazione di un iter diagnostico corretto e inequivocabile.

Pertanto, questa linea guida analizza la validità delle diverse metodiche di *imaging* nell'individuazione e nella caratterizzazione delle lesioni focali epatiche in pazienti epatopatici e non sulla scorta dell'analisi sistematica della letteratura.

Le principali tecniche di diagnostica per immagini

Una trattazione completa delle caratteristiche tecnologiche delle differenti metodiche di *imaging* è ampiamente al di là degli intendimenti del presente lavoro. Si rimanda tuttavia al glossario per una sintetica esplicitazione degli acronimi delle diverse modalità diagnostiche trattate.

Ecografia (US)

Esame di primo livello nello studio di diversi tipi di patologia epatica, presenta una valida risoluzione spaziale e un'ottima possibilità di analisi della struttura parenchimale. I costi contenuti, la rapidità di esecuzione e l'assoluta innocuità la rendono la metodica di più largo utilizzo nella pratica clinica quotidiana. Limiti principali risultano essere la necessità d'interpretazione immediata e la dipendenza dalla perizia dell'operatore (e quindi la scarsa riproducibilità) e dalle caratteristiche del paziente (obesità, meteorismo, marcata steatosi epatica e scarsa *compliance* del paziente). Per una migliore adeguatezza diagnostica si rende inoltre necessaria l'utilizzazione di ecografi di ultima generazione dotati di sonde a larga banda ad alta risoluzione (sonde a matrice) e software di analisi del segnale che consentono la migliore definizione diagnostica (seconda armonica).

Inoltre, è da sottolineare il ruolo fondamentale dell'ecografia quale efficiente sistema di guida alla biopsia epatica, importante per la conferma citoistologica, e alle tecniche di ablazione percutanea di tumori primitivi e metastatici.

Ecografia con mezzo di contrasto (CEUS)

L'introduzione dei mezzi di contrasto ecografici, ormai giunti alla seconda generazione di produzione, ha incrementato in termini di specificità, di sensibilità e di accuratezza diagnostica la validità dell'ecografia. I mezzi di contrasto di seconda generazione sono infatti costituiti da microbolle di gas a base di fluoro (a differenza di quelli di prima generazione costituiti da microbolle di aria) maggiormente stabili quando sottoposte a un impulso ultrasonoro e capaci di emettere un segnale ecografico continuo per diversi minuti, rendendo così l'esame ecografico con contrasto più facilmente eseguibile e interpretabile. I mezzi di contrasto ecografici attualmente in commercio sono intravascolari (*blood pool enhancer*) e quindi marcatori della micro e macro vascolarizzazione della lesione. L'utilizzo di software dedicati consente di ottenere il segnale proveniente dalle sole microbolle di mezzo di contrasto "annullando" quello proveniente dalle strutture circostanti, così da ottenere un'immagine propriamente legata alla vascolarizzazione della lesione. L'utilizzo di sistemi di quantificazione dell'effetto contrasto-grafico (basati sul rilievo dei dati provenienti dal segnale in radiofrequenza dell'apparecchio o sull'analisi video pixel-by-pixel) consente di ottenere curve di *wash-in* e *wash-out* e quindi dati quantitativi oggettivi caratteristici delle singole lesioni epatiche.

Tomografia Computerizzata (TC) spirale

E' una tecnica di grande importanza e di uso frequente, alla quale si fa generalmente ricorso in seconda istanza qualora sia necessario confermare o integrare i risultati di un esame ecografico. La sua esecuzione, resa più efficace dall'utilizzo di mezzi di contrasto iodati non ionici e dalla successiva acquisizione di immagini nelle fasi arteriosa, portale e tardiva, consente una valida identificazione e caratterizzazione delle lesioni foca-

li epatiche. L'introduzione di apparecchiature TC spirali singole e multistrato ha determinato una importante evoluzione nell'*imaging*, in particolare del fegato. I tempi di scansione sempre più rapidi (è possibile studiare l'intero corpo addirittura in una sola apnea inspiratoria) e l'acquisizione di tipo volumetrico, che permette valutazioni multiplanari (per questo non si parla più di Tomografia Assiale Computerizzata, ma più semplicemente di Tomodensitometria Computerizzata) consentono un netto incremento della risoluzione spaziale e densitometrica, con conseguente migliore identificazione, caratterizzazione ed eventualmente stadiazione delle lesioni focali epatiche. Rimane tuttavia una metodica di seconda istanza a causa dell'utilizzo di radiazioni ionizzanti e di mezzi di contrasto potenzialmente nefrotossici e dell'aggravio di maggiori costi di gestione.

Risonanza Magnetica Nucleare (RMN)

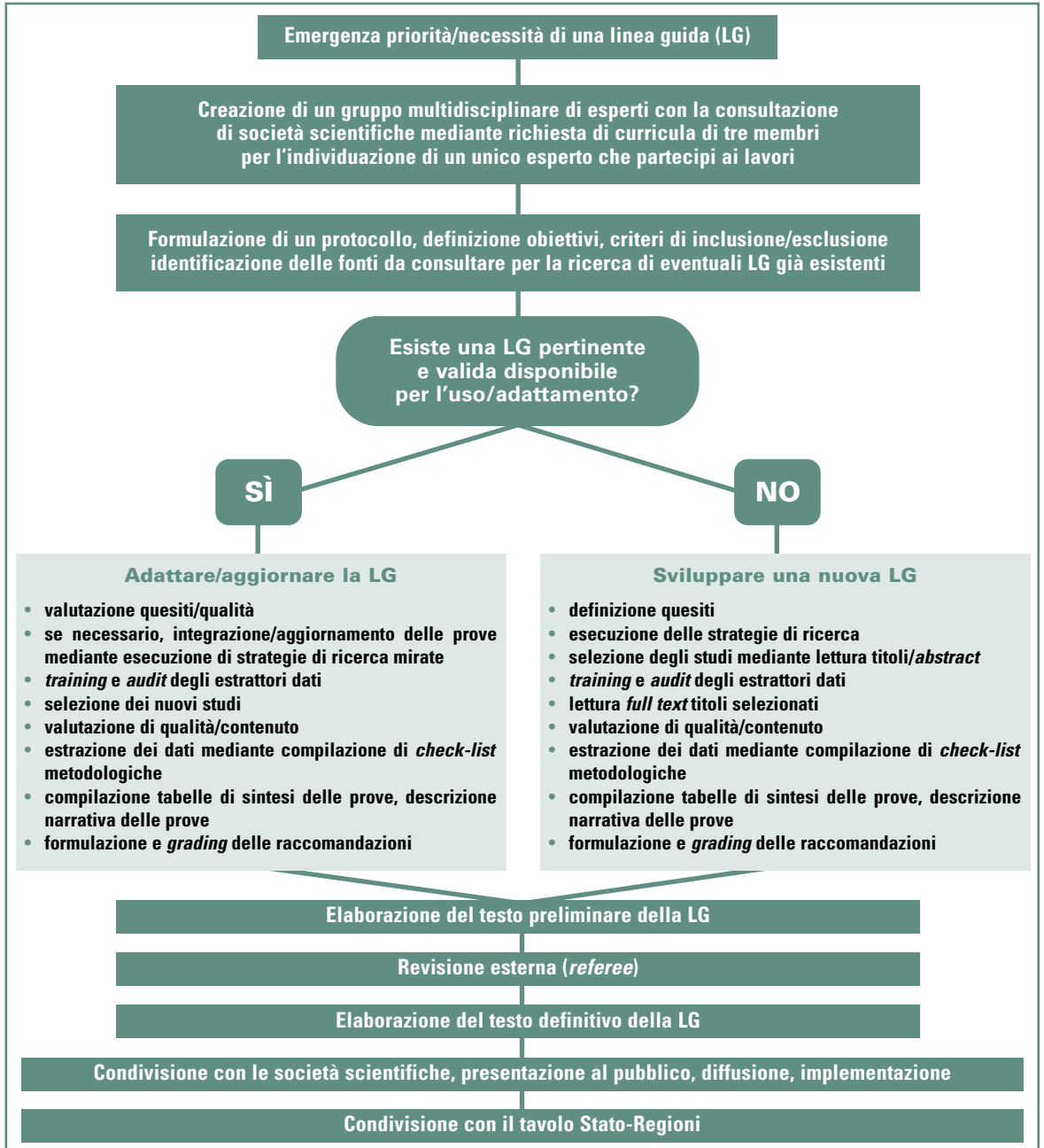
È un esame di secondo livello che può essere considerato complemento o integrazione alle precedenti metodiche. Le apparecchiature ad alta intensità di campo (da 1.5 a 3 Tesla e oltre) sono sempre più performanti, con netta riduzione dei tempi di acquisizione e quindi della durata complessiva dell'esame, principale *gap* iniziale della metodica. Anche se l'esecuzione di specifiche sequenze tessuto-dedicate consente di porre diagnosi anche senza l'utilizzo del mezzo di contrasto (ad esempio per l'angioma tipico), la disponibilità di mezzi di contrasto convenzionali e soprattutto epato-specifici rendono oggi la RMN la metodica più accurata nell'identificazione e nella caratterizzazione delle focalità epatiche. A causa della ridotta diffusione sul territorio e dei costi elevati l'RMN viene utilizzata come metodica di seconda istanza e di approfondimento o conferma diagnostica.

Tomografia a Emissione di Positroni (PET) e PET combinata con TC (PET/TC)

La PET rende possibile l'identificazione di lesioni neoplastiche a metabolismo elevato: il suo utilizzo assume rilievo non solo in fase di stadiazione (alta specificità e sensibilità), ma anche nella valutazione dei risultati della chemioterapia. È possibile inoltre determinare l'accumulo nelle lesioni tumorali di alcuni farmaci antitumorali marcati, fornendo con ciò un valido criterio prognostico della possibile efficacia terapeutica. Tuttavia, ove disponibile, sarebbe preferibile effettuare un esame PET/TC in quanto consente una localizzazione anatomica oltre che una valutazione funzionale metabolica. I costi elevati e la limitata disponibilità fanno però della PET e della PET/TC metodiche non sempre disponibili nel percorso diagnostico del fegato.

Metodi

Percorso di elaborazione delle linee guida



Costituzione del gruppo di lavoro, identificazione degli obiettivi e dei quesiti clinici

Il Gruppo di Lavoro (GdL) multidisciplinare che ha realizzato questa linea guida comprende clinici rappresentanti delle principali discipline coinvolte nella diagnostica per immagini delle lesioni focali epatiche, nonché esperti di EBM (medicina basata sulle prove di efficacia, *evidence-based medicine*) e di metodologia di sviluppo di linee guida.

In particolare, le figure professionali coinvolte sono: chirurgo coloretale, chirurgo endoscopista, chirurgo oncologo, documentalista, ecografista, ecografista oncologo, epatologo, epidemiologo, gastroenterologo endoscopista, infettivologo, medico di base, oncologo medico, radiologo, radioterapista oncologo e specialista di medicina interna.

Il *panel* si è incontrato a luglio 2007 e a giugno 2008; molte delle consultazioni necessarie per monitorare lo svolgimento dei lavori e per predisporre la stesura della linea guida sono avvenute via mail, tramite contatti telefonici e, soprattutto nella parte finale, mediante l'uso della *web community* predisposta appositamente sul sito del Sistema Nazionale Linee Guida, SNLG (www.snlg-iss.it/og), che ha consentito la condivisione in forma interattiva delle attività delle prove emerse e del testo preliminare da presentare e discutere in sede di chiusura dei lavori.

Le società scientifiche nazionali coinvolte sono state contattate in fase iniziale e ciascuna ha inviato un proprio esperto. Tutti i partecipanti al GdL hanno sottoscritto un modulo con il quale hanno dichiarato l'assenza di conflitto di interesse e di condividere la metodologia che si intendeva adottare per l'elaborazione della linea guida¹. I documenti di lavoro intermedi, ovvero le schede di estrazione dei dati e le tabelle di sintesi, sono disponibili per consultazione sul sito del SNLG, www.snlg-iss.it/lgn_diagnostica_lesioni_focali_epatiche.

Il GdL ha definito in primo luogo gli obiettivi che la linea guida intendeva perseguire, i relativi quesiti clinici e, in coerenza con questi, i criteri di inclusione e di esclusione degli studi. Ha inoltre identificato le fonti informative, le basi di dati biomediche da consultare e le parole chiave per costruire la strategia di ricerca.

Obiettivi principali

1. Valutare l'accuratezza diagnostica delle tecniche di *imaging* US, CEUS, TC, RMN e PET nella caratterizzazione lesioni epatiche altrimenti riscontrate.
2. Definire le strategie di sorveglianza utili in pazienti con epatopatia cronica (cirrotici e non) mediante le tecniche diagnostiche per immagini US, CEUS, TC, RMN e PET.
3. Valutare l'efficacia delle tecniche diagnostiche per immagini US, CEUS, TC, RMN e PET nella conduzione dei trattamenti oncologici e nel successivo follow up.
4. Definire le strategie di sorveglianza utili in pazienti con lesioni focali epatiche benigne mediante le tecniche diagnostiche per immagini US, CEUS, TC, RMN e PET.

5. Creare modalità standard di impiego delle tecniche diagnostiche per immagini US, CEUS, TC, RMN e PET nel management del paziente con lesioni focali del fegato che richiedano una adeguata caratterizzazione diagnostica.

Quesiti

Nel primo incontro del GdL, una volta stabiliti gli obiettivi e gli argomenti di cui questa linea guida deve occuparsi, sono stati definiti i seguenti quesiti:

Quesito 1 Qual è il ruolo delle tecniche di *imaging* US, CEUS, TC, RMN e PET nella individuazione delle lesioni focali epatiche in:
A. pazienti oncologici
B. pazienti con epatopatia cronica (cirrotici e non)

Quesito 2 Qual è il ruolo delle tecniche di *imaging* US, CEUS, TC, RMN e PET nella diagnosi differenziale, ovvero nella caratterizzazione di lesioni focali del fegato e nella conferma diagnostica, cioè di secondo livello, di lesioni focali del fegato altrimenti diagnosticate in:
A. pazienti senza patologie note
B. pazienti con epatopatia cronica (cirrotici e non)
C. pazienti oncologici

Quesito 3 Qual è il ruolo delle tecniche di *imaging* US, CEUS, TC, RMN e PET nella stadiazione locoregionale delle neoplasie epatiche primitive (numero di lesioni, dimensione, sede, rapporti con strutture anatomo-funzionali e linfonodi)?

Quesito 4 Qual è il ruolo delle tecniche di *imaging* US, CEUS, TC, RMN e PET nella valutazione delle complicanze, della risposta immediata e a lungo termine (follow up) ai trattamenti in pazienti sottoposti a terapie oncologiche (chemioterapie, RFTA e PEI, laser, microonde, TACE, SRT, TAE, crioterapia, chirurgia)?

Quesito 5 Qual è il ruolo delle tecniche di *imaging* US, CEUS, CT, RMN e PET nel follow up delle lesioni caratterizzate come benigne?

Gli esperti hanno inoltre stabilito di escludere da questa linea guida tutti gli argomenti che, pur riferendosi alle lesioni focali epatiche, non riguardavano specificamente l'impiego delle tecniche di *imaging*.

Criteri di inclusione e di esclusione degli studi

Il GdL ha stabilito i criteri di eleggibilità e di esclusione per la selezione degli studi reperiti mediante le ricerche bibliografiche eseguite, tenendo presente però che tali criteri potevano essere riconsiderati se il numero degli studi reperiti per ciascun quesito non fosse risultato sufficiente.

Sono stati considerati eleggibili gli studi clinici (revisioni sistematiche, metanalisi, trial clinici e studi diagnostici) con le seguenti caratteristiche:

1) oggetto dello studio:

- validità e riproducibilità di tecniche diagnostiche per immagini per la diagnosi di lesioni focali epatiche
- ruolo delle tecniche diagnostiche per immagini nella caratterizzazione, stadiazione e valutazione della risposta immediata e a lungo termine a terapie oncologiche
- ruolo delle tecniche diagnostiche per immagini nel follow up di lesioni benigne

2) outcome primari:

- mortalità causa specifica e generale
- sopravvivenza globale e libera da malattia
- ricorrenza del tumore trattato come recidiva locale o nuove lesioni
- tassi di complicanze
- riproducibilità e validità delle tecniche diagnostiche per immagini

3) outcome surrogati, in mancanza di studi con outcome primari (ad esempio: radicalità dei trattamenti come *proxy* della sopravvivenza)

4) data di pubblicazione: gennaio 2000 - ottobre 2007

5) lingua: inglese

Ricerche di letteratura

Per raccogliere le prove necessarie per la valutazione, è stato elaborato un filtro di ricerca principale che consentisse di focalizzare la ricerca solo sugli studi sulle tecniche diagnostiche per immagine. Successivamente tale filtro è stato opportunamente combinato con altri termini specifici per ciascun quesito da affrontare e la ricerca è stata poi ripetuta su ogni base di dati stabilita in origine, ciascuna con il proprio linguaggio o inter-

faccia di consultazione. La strategia completa di tutte le ricerche eseguite è disponibile sul sito www.snlg-iss.it/lgn_diagnostica_lesioni_focali_epatiche.

Le fonti informative online consultate sono le seguenti basi di dati bibliografici:

PubMed	Embase
Pascal	SciSearch
Cochrane Library	

Come filtro di ricerca principale è stato utilizzato il seguente:

- #1 *echography*
- #2 *tomography, emission-computed OR diagnostic imaging OR magnetic resonance imaging OR MRI OR tomography OR PET OR «positron emission tomography» OR «positron emission computed» OR «tomography emission computed» OR «computer assisted emission tomography» OR «positron emission tomography»*
- #3 *«contrast enhanced» AND ultrasonography*
- #4 *«contrast enhanced» AND «ultrasound sonography»*
- #5 *US AND sonography*
- #6 *CEUS*
- #7 *«computed tomography»*
- #8 *ultrasonography OR «ultrasound sonography» OR «contrast enhanced ultrasound sonography» OR «contrast enhanced ultrasonography»*
- #11 *CT AND tomography*
- #12 *#1 OR #2 OR #3 OR #4 OR #5 OR #6 OR #7 OR #8 OR #11*

Revisioni sistematiche e documenti primari

In ottobre 2007 è stata avviata l'esecuzione delle strategie di ricerca diversificate per ciascun quesito stabilito dal *panel*. L'esito della consultazione ha fornito materiale in grande quantità soprattutto per alcuni quesiti, e ciò ha spesso creato difficoltà nella selezione degli studi. Tuttavia, a un esame approfondito, buona parte della letteratura disponibile è apparsa inutilizzabile in quanto troppo eterogenea nei confronti tra metodiche e riferita a campioni troppo piccoli o, comunque, a studi condotti con una metodologia ambigua. Revisioni sistematiche, metanalisi, trial clinici e studi diagnostici che illustravano la validità e la riproducibilità di tecniche diagnostiche per immagini per la diagnosi di lesioni focali epatiche, se ritenuti pertinenti e metodologicamente validi, sono stati analizzati, valutati e sintetizzati in tabelle.

Altre ricerche

In fase di discussione finale, al momento della presentazione del testo preliminare, alcuni componenti del GdL hanno segnalato materiale bibliografico interessante non emerso dalle ricerche bibliografiche per motivi diversi. In caso di segnalazione accolta e di parere favorevole del *panel*, nonostante in alcuni casi si fosse in presenza di violazione dei limiti imposti dai criteri di inclusione stabiliti in origine, tali studi sono stati inseriti in bibliografia. Per i quesiti per i quali ciò è avvenuto, gli studi inclusi sono indicati nel riquadro della Discussione.

Criteri di selezione e strumenti per la valutazione metodologica

La ricerca eseguita online ha originato 4.960 titoli e *abstract*, dai quali sono stati selezionati 922 titoli ritenuti pertinenti e quindi richiesti con il testo integrale. Sottoposti a ulteriore selezione, solo 213 studi sono stati effettivamente utilizzati per l'estrazione dei dati. Alla valutazione finale di tipo metodologico e di aderenza al tema della linea guida si è deciso di includere solo 192 documenti.

La valutazione e l'estrazione dei dati da ogni singolo studio sono state eseguite con il supporto delle *checklist* metodologiche dello *Scottish Intercollegiate Guidelines Network*, SIGN², tradotte e opportunamente adattate dal SNLG-ISS. I documenti di lavoro intermedi, ovvero le schede di estrazione dei dati e le tabelle di sintesi, sono disponibili per consultazione sul sito del SNLG-ISS, www.snlg-iss.it/lgn_diagnostica_lesioni_focali_epatiche.

Estrazione dei dati, sintesi delle prove e formulazione delle raccomandazioni

La selezione degli studi, la loro valutazione metodologica e l'estrazione dei dati dai singoli studi selezionati sono state eseguite da personale appositamente formato mediante corsi dedicati. Le prove emerse dai singoli studi sono state sintetizzate in tabelle, specifiche per singolo quesito e per tipologia di studio. Le tabelle di sintesi adottate sono quelle predisposte dal *National Institute for Clinical Excellence*, NICE³, o in mancanza di tabelle appropriate, sono state elaborate a seconda del caso.

Schema di grading

In questa linea guida non è stato applicato alcuno schema di *grading* delle prove. L'argomento trattato e l'eterogeneità dei dati raccolti rendono complesso rispettare la gerar-

chia delle prove attualmente in uso. Inoltre, secondo le tendenze attuali internazionali nell'ambito della produzione di linee guida, si ritiene che adottare un qualunque metodo, pur rendendo schematica ed evidente l'intenzione delle raccomandazioni, contemporaneamente ne riduca la ricchezza imprimendole un carattere univoco e definitivo, oscurando ogni riferimento al percorso di valutazione fatto dal GdL e alle difficoltà che la pratica spesso impone. Il vantaggio indiretto che deriva dall'impostazione scelta dal *panel* è senz'altro una restituzione del ruolo originale alla ricerca scientifica che viene in questo modo reintegrata nei luoghi e nei comportamenti della pratica clinica quotidiana.

Pertanto, valutate e discusse le prove, ove possibile il gruppo di esperti ha formulato delle raccomandazioni introducendo ciascuna di esse con la Discussione, ovvero un breve resoconto degli studi raccolti, della discussione plenaria e delle considerazioni fatte a proposito delle applicazioni cliniche di ciascuna delle metodiche diagnostiche esaminate. L'attribuzione del livello e della forza di prova, quindi, ha tenuto conto del disegno degli studi ma in questo caso forza e livello sono stati espressi in forma narrativa e non schematica, come si evince dal riquadro della Discussione riportato alla fine di ciascun quesito e dalle Raccomandazioni che lo seguono.

Revisione esterna

Il documento definito dal GdL è stato inviato a esperti esterni (referee) con il mandato esplicito di valutare la leggibilità e la chiarezza del documento nonché la rilevanza clinica e l'applicabilità delle raccomandazioni. Il gruppo dei revisori è composto da un chirurgo, un internista e un ecografista epatologo.

Aggiornamento, implementazione, monitoraggio e valutazione

Il gruppo di lavoro conviene che quello che oggi appare valido e proponibile sarà probabilmente obsoleto o discutibile in un lasso di tempo non lungo. Ciò è particolarmente valido per le nuove tecniche diagnostiche per le quali non emergono ancora dati sufficienti ma che sono tuttavia foriere di nuove prove. Per questo motivo l'aggiornamento della linea guida è da prevedere entro e non oltre settembre 2011.

Nel frattempo, verranno adottate tecniche multiple di diffusione del documento e di implementazione attiva, che includeranno i seguenti approcci:

- diffusione dell'iniziativa sui media e articoli sulla stampa divulgativa
- invii postali agli assessorati alla sanità di Regioni e Province autonome, ASL, ospedali, medici specialisti e non, *opinion leader*

- pubblicazioni su siti internet (SNLG-ISS, ASP, società scientifiche, agenzie sanitarie, ecc)
- pubblicazioni scientifiche
- corsi di formazione ECM
- promozione dell'adozione formale negli ospedali italiani
- presentazione a congressi nazionali e internazionali
- adattamento della linea guida alle realtà locali, attraverso la promozione di percorsi clinici integrati a livello aziendale, con attenzione posta al superamento delle eventuali barriere all'implementazione.

I temi trattati in questa linea guida sono di natura spiccatamente tecnica e l'esito dell'implementazione delle raccomandazioni in essa contenute è difficilmente monitorabile in quanto fortemente dipendente dalla dotazione di tecnologie diagnostiche a livello locale. Tali premesse hanno reso impossibile definire degli indicatori universali di *audit* che fossero utili per il monitoraggio dell'adozione della linea guida in ambito aziendale e ospedaliero. Si suggerisce pertanto di allestire localmente dei set di indicatori appropriati nel corso di attività di recepimento e implementazione delle raccomandazioni qui riportate. Esperienze future in questo senso, attive o completate sul territorio nazionale, saranno indicate e documentate ciascuna nella propria peculiare realizzazione sul sito del SNLG.

Disponibilità del testo integrale

La linea guida integrale e i documenti ad essa correlati sono disponibili sul sito www.snlg-iss.it/lgn_diagnostica_lesioni_focali_epatiche.

Bibliografia

1. Programma nazionale per le linee guida. Istituto Superiore di Sanità. Agenzia per i Servizi Sanitari Regionali. Manuale Metodologico. Come produrre, diffondere e aggiornare raccomandazioni per la pratica clinica. Milano: Zadig, 2002.
2. Scottish Intercollegiate Guidelines Network (SIGN). A guideline developers' handbook. Pubblicato nel 2001 e aggiornato nel 2004 (www.sign.ac.uk/guidelines/fulltext/50/index.html).
3. National Institute for Health and Clinical Excellence (NICE). The guidelines manual. Pubblicato nel 2006 e aggiornato nel 2007.

**Quesiti sull'impiego
della diagnostica
per immagini delle lesioni
focali epatiche**

Quesito 1 Qual è il ruolo delle tecniche di imaging US, CEUS, TC, RMN e PET nell'individuazione delle lesioni focali epatiche in:

A. pazienti oncologici

B. pazienti con epatopatia cronica (cirrotici e non)

- Totale studi reperiti: 2.407
- Totale studi selezionati: 460
- Totale studi estratti: 110

Studi inclusi: 3 Metanalisi
3 Revisioni sistematiche
92 Studi osservazionali

Quesito 1A: Qual è il ruolo delle tecniche di imaging US, CEUS, TC, RMN e PET nella individuazione delle lesioni focali epatiche in pazienti oncologici?

Molti studi osservazionali hanno studiato l'efficacia delle diverse tecniche diagnostiche nell'individuazione di lesioni epatiche metastatiche, verificando la diagnosi alternativamente con il follow up, con esami biotipici o con altre tecniche di *imaging*.

Tre metanalisi hanno indagato le prestazioni di varie tecniche di *imaging* nel rilevare metastasi epatiche di provenienza perlopiù colorettales studiando popolazioni di pazienti comprese fra 1.843 e 3.187. Utilizzando diversi test di riferimento, sono state studiate le misure di validità della PET con fluoro-18-deossiglucosio (FDG-PET), della US, della CEUS, della TC e della RMN.

Wiering, rivalutando 1.843 pazienti candidati alla resezione epatica per metastasi di provenienza colorettales, ha osservato come la FDG-PET dimostri sensibilità e specificità, rispettivamente dell'88% e 96%, superiori a quanto ottenibile con le altre metodiche¹.

Nel lavoro di Bipat, basato su 3.187 pazienti, la sensibilità della FDG-PET risulta migliore nella valutazione *per patient* mentre peggiora nell'analisi *per lesion*. In ogni caso, mediante conferme diagnostiche basate su follow up ecografico e istologia, la sensibilità della PET è risultata, nell'analisi *per patient* pari al 94,6%, rispetto al 75,8% per la RMN, 64,7% per la TC spirale e 60,2% per TC non spirale².

Infine, la revisione di Kinkel ha studiato 3.080 pazienti riportando sensibilità pari al 90% per FDG-PET, 76% per RMN, 72% per TC e 55% per US³.

Riprendendo l'analisi della letteratura metodica per metodica è possibile avere un quadro maggiormente specifico:

PET

A parte le tre metanalisi già citate, numerosi studi hanno valutato sensibilità e specificità della FDG-PET nell'identificazione di metastasi epatiche di varia provenienza⁴⁻¹⁷. Nelle lesioni di origine pancreatica, sensibilità e specificità sono risultate pari al 70-77% e 94-100% rispettivamente^{4, 5}, mentre per le metastasi a provenienza gastrointestinale la validità è leggermente inferiore (sensibilità 67% e specificità 81,3%)⁶. Le lesioni secondarie di tumori coloretali risultano le più studiate con risultati molto eterogenei (sensibilità tra il 54% e il 100% e specificità tra il 58% e il 100%), ma concordanti nel mostrare una forte dipendenza della validità di questa tecnica dalle dimensioni della lesione e una buona validità *per patient* ma minore validità *per lesion*⁷⁻¹⁵. La tecnica è stata confrontata con la RMN con nanoparticelle superparamagnetiche di ossido di ferro (SPIO) e con la TC in un piccolo studio basato su 35 pazienti, dimostrando una prestazione inferiore a tali metodiche con una sensibilità nell'analisi *per lesion* rispettivamente del 54%, 82% e 89%. In un'analisi *per patient* la sua sensibilità raggiunge invece il 92%. La specificità della PET supera tuttavia quella di RMN con SPIO e TC (con valori predittivi positivi del 97%, 81% e 72%), configurandosi perciò come tecnica di supporto per l'individuazione di metastasi epatiche di carcinomi coloretali⁷. In un altro piccolo studio (30 pazienti) la PET è stata confrontata con lo studio dinamico tramite RMN, con sensibilità e specificità maggiori per quest'ultima (sensibilità 85,7% vs 71%, specificità 100% vs 93,7%) e con l'inconfutabile vantaggio per la RMN della risoluzione spaziale e della possibilità di caratterizzare le lesioni¹¹.

Nelle metastasi epatiche da melanoma, la FDG-PET si è rivelata inferiore alla RMN (sensibilità 83% vs 100% e specificità 97% vs 97%)¹⁶.

Relativamente alla malattia metastatica da tumore coloretale, sembra che la PET, considerando la sua alta sensibilità nell'analisi *per patient*, sia di indiscussa importanza nella distinzione fra pazienti con e senza malattia metastatica. Tuttavia, il trattamento del paziente dipende dal numero, dalle dimensioni e dalla localizzazione delle metastasi. Pertanto, considerate le loro informazioni topografiche, la maggiore diffusione sul territorio e il minor costo, RMN e TC sembrano essere da preferire per il corretto inquadramento del paziente. La PET mantiene un ruolo complementare anche in considerazione della possibilità di individuare metastasi extraepatiche.

PET/TC

E' stato analizzato l'apporto della FDG-PET/TC che integra il lato funzionale e il lato anatomico delle due metodiche. Nello studio di Selzner (76 pazienti valutati per la resezione di metastasi da tumore coloretale) la FDG-PET/TC riporta una sensibilità (91%) sovrapponibile a quella della tomografia computerizzata con mezzo di contrasto (CECT) (95%)⁹⁸.

Questi risultati non sono confermati dallo studio di Rappeport, citato al precedente paragrafo, che ha evidenziato una sensibilità paragonabile a quella della RMN con SPIO e della TC (100% vs 100% vs 100%) solo in un'analisi *per patient*, nell'analisi *per lesion* la differenza tra la sensibilità di PET/TC (66%) e RMN con SPIO (82%) e TC (89%) è risultata statisticamente significativa a sfavore della PET/TC. La specificità della PET/TC supera tuttavia quella di PET, RMN con SPIO e TC (con valori predittivi positivi del 98, 97, 81 e 72%).

Il ruolo della PET/TC, nella quale si fondono in linea teorica i vantaggi della TC e della PET, dovrà essere meglio definito nei prossimi anni, anche in seguito a un suo maggiore utilizzo e diffusione sul territorio⁷.

RMN

La valutazione della letteratura riguardante la RMN ha fornito dati talvolta contraddittori con valori di sensibilità compresi fra 42% e 100%; tuttavia, essi sono spesso basati su popolazioni ristrette di pazienti o con standard di riferimento non confrontabili. I dati sono stati influenzati anche dal tipo di contrasto utilizzato:

- mezzi di contrasto non dotati di attività intracellulare: la valutazione della sensibilità della RMN con contrasto (Gd-DTPA) ha mostrato valori variabili fra 82% e 94%¹⁸⁻¹⁹
- mezzi di contrasto superparamagnetici (SPIO): l'impiego di RMN con mezzo di contrasto SPIO ha mostrato nella ricerca delle metastasi epatiche valori di sensibilità variabili (tra il 66% e il 93,5%) e influenzati dai differenti standard di riferimento utilizzati^{20-23, 26-28}. Uno studio che valuta il ruolo di questi mezzi di contrasto (mdc) nell'individuazione delle lesioni focali epatiche (LFE) in genere, riporta valori di sensibilità del 97% se si considera l'associazione delle fasi pre- e post-contrastografiche⁷⁹. Fanno eccezione due lavori, basati su scarse numerosità campionarie, in cui la sensibilità della RMN appare ridotta (42-58%)^{24,25}. In generale i valori riportati non si discostano in modo significativo da quelli della TC, qualora utilizzata nel confronto. In tre lavori la RMN dopo SPIO viene confrontata con la tomografia computerizzata durante arteriografia epatica (CTHA) e la tomografia computerizzata durante portografia per via arteriosa (CTAP) e le prestazioni risultano sovrapponibili²⁶⁻²⁸
- mezzi di contrasto epatospecifici non superparamagnetici: i valori di sensibilità riportati in letteratura sono compresi fra 67% e 98% con specificità comprese fra 81% e 93%²⁹⁻³⁶. Il confronto con la TC ha mostrato valori di sensibilità generalmente superiori per la RMN con mezzo di contrasto epato-specifico o, qualora simili, con migliore specificità^{32,33}. In un ampio studio condotto su 404 pazienti portatori di lesioni focali epatiche primitive e secondarie, la combinazione fra RMN con Mn-DPDP e studio pre-contrastografico si è rivelata più accurata della RMN senza contrasto, della RMN dopo contrasto e della TC con contrasto³⁷.

In un piccolo studio retrospettivo la RMN con SPIO ha mostrato nella individuazione di metastasi epatiche sensibilità pari a 0,66 rispetto alla sequenza in diffusione (0,82) e specificità del 90% (vs 94% per la diffusione)³⁸.

Un ultimo studio sottolinea la sostanziale difficoltà della RMN nell'identificare lesioni metastatiche, e più in generale lesioni maligne, di piccole dimensioni³⁹.

CEUS

Dall'analisi della letteratura la CEUS ha mostrato sensibilità (80-98%) e specificità (66%-98%) elevate, superiori alla US convenzionale e simili alla TC spirale con mezzo di contrasto (CECT), nel rilevare le lesioni secondarie del fegato. Con l'impiego del mezzo di contrasto SonoVue la sensibilità ha raggiunto livelli dell'89,3% (100% nelle lesioni maggiori di 20 mm) eguagliando la validità della TC trifasica e superando quella della US convenzionale^{40-49, 97}.

L'impiego del SonoVue è stato testato anche in uno studio multicentrico di buona qualità al fine di valutarne la prestazione nell'individuazione di lesioni neoplastiche del fegato.

Con differenti dosaggi di mdc (0,3, 0,6, 1,2 e 2,4 ml), rispetto alla diagnosi finale ottenuta con criteri istopatologici e di diagnostica per immagini, è stata raggiunta una sensibilità del 97% (rispetto al 91% in fase pre-contrasto) e una specificità del 90% (rispetto al 58% in fase pre-contrasto). La performance complessiva dell'esame si è tuttavia rivelata fortemente dipendente dal dosaggio del mezzo di contrasto⁵⁰. Anche l'impiego del Levovist ha consentito il raggiungimento di una buona sensibilità nell'individuazione di metastasi epatiche (96%) simile alla TC spirale e superiore alla US convenzionale e alla tissue harmonic imaging (THI)⁵¹⁻⁵⁴.

I dati di accresciuta sensibilità della CEUS nei confronti della US di base sono confermati anche a livello intraoperatorio (tramite la ecografia intraoperatoria, IOUS) come evidenziato nei lavori di Leen e Zacherl dai quali è emersa una sensibilità per l'identificazione delle metastasi, perlopiù di origine coloretale, maggiore del 95% e sempre superiore a quella della IOUS, della TC e della RMN^{55, 56}.

TC

Nel lavoro di Bipat, basato su 3.187 pazienti, la sensibilità nell'analisi *per patient* è risultata pari al 64,7% per la TC spirale e al 60,2% per TC non spirale². La revisione di Kinkel, che comprende 3.080 pazienti, ha riportato sensibilità pari al 72% per la TC³.

Altri studi, riguardanti popolazioni meno numerose, attestano valori di sensibilità della metodica compresi tra il 71,7% e il 92% valutando l'identificazione delle lesioni sia in fase arteriosa che in fase portale⁵⁷⁻⁶¹.

La validità della TC si è rivelata mediocre in termini di sensibilità (64%) nell'identificazione di carcinomi coloretali ricorrenti⁶².

L'impiego della CTAP è stato testato nell'identificazione di metastasi di varia origine in tre studi, riportando sensibilità tra il 75% e l'87% e specificità del 70-80%⁶³⁻⁶⁵. Valori analoghi di specificità, ma sensibilità superiore (93%), vengono riportati da un altro lavoro effettuato su una popolazione ridotta⁶⁶, mentre nel lavoro di Kondo la combinazione di CTAP e CTHA ha mostrato un ulteriore incremento di specificità (92%)³¹. La TC multidetettore, infine, è risultata superiore a CTHA/CTAP/CECT in particolare nell'individuazione di secondarismi di origine pancreatica⁶⁷.

Discussione

Dalla discussione degli esperti è emerso come dato fondamentale la necessità di riuscire a formulare raccomandazioni che risultino il più possibile aderenti alla pratica clinica e che tengano conto dello stato dell'arte nell'utilizzo delle tecnologie di *imaging* e della loro distribuzione a livello nazionale, dal momento che in pochi anni, in un campo come quello della diagnostica per immagini, si possono registrare forti evoluzioni. Dalle 3 metanalisi e dalla grande quantità di studi diagnostici acquisiti emerge la superiorità dell'efficacia della CEUS rispetto all'ecografia di base nell'individuare le lesioni focali epatiche in pazienti oncologici. Tuttavia, i membri del *panel* concordano nell'affermare che, in pazienti problematici perché obesi o cardiopatici o nei bambini, alla CEUS sono da preferire altri esami diagnostici maggiormente panoramici, quali PET, PET/TC e RMN.

Raccomandazione

Al fine di individuare le lesioni focali epatiche in pazienti oncologici, le attuali conoscenze suggeriscono di **raccomandare l'impiego della CEUS come esame di primo livello. Inoltre, secondo le prove derivanti dalle metanalisi incluse nella presente linee guida, in particolare per l'identificazione delle lesioni secondarie epatiche da colon-retto, in caso di CEUS negativa, nei pazienti in cui sia prevedibile un intervento chirurgico o ablativo, è possibile **raccomandare** come esami di secondo livello la PET, associata o meno alla TC, e la RMN con mezzo di contrasto epatospecifico.**

Quesito 1B: Qual è il ruolo delle tecniche di imaging US, CEUS, TC, RMN e PET nell'individuazione delle lesioni focali epatiche in pazienti con epatopatia cronica (cirrotici e non)?

Tre revisioni sistematiche di studi diagnostici sottolineano come gli studi validi siano in numero ridotto soprattutto per carenza di rigore metodologico; i risultati ottenuti da tali revisioni rilevano grande variabilità di sensibilità (30-100%) e specificità (73-100%) per US e TC⁶⁸⁻⁷⁰. Di questi, due rilevano la buona sensibilità della RMN (81%) ma con specificità non assoluta (85%)^{68,69}, mentre il terzo evidenzia come molti studi attribuiscono alla sorveglianza con ecografia e alfafetoproteina (AFP) una grande importanza nell'aumento della sopravvivenza nel cirrotico. Tuttavia, lo studio sottolinea anche come sarebbe necessaria una maggiore standardizzazione⁷⁰.

PET

Nessuno studio fra quelli selezionati ha analizzato il ruolo della FDG-PET e della PET/TC nell'individuazione delle LFE in pazienti epatopatici.

RMN

Un piccolo studio ha confrontato la validità della RMN con Gd-DTPA e con SPIO nell'identificazione di carcinoma epatocellulare (HCC) in pazienti epatopatici cronici. Entrambi i mezzi di contrasto hanno prodotto alta sensibilità (95% circa) senza mostrare differenze significative, mentre la RMN con Gd-DTPA si è rivelata scarsamente specifica (15,4%) a causa dell'erronea identificazione di piccole lesioni ipervascolari falsamente classificate come HCC⁷¹. Solo uno studio valuta che la RMN con Gd-DTPA ha sensibilità del 89% e specificità del 96% nella diagnosi di HCC nel cirrotico⁷².

La RMN con SPIO è stata testata in un ampio studio su 460 pazienti avviati ad intervento chirurgico e portatori di lesioni primitive e metastatiche del fegato, mostrando una performance inferiore a quella ottenuta con l'impiego di RMN dopo gadolinio. La sensibilità dell'esame con gadolinio è risultata significativamente superiore a quella ottenuta con l'impiego di SPIO (81% vs 62%, $p < 0.01$), mentre la specificità di entrambi i mezzi di contrasto si aggira intorno al 94%⁷³. Il miglioramento della sensibilità dell'esame con gadolinio, rispetto allo SPIO, non è stato confermato da un piccolo studio condotto su pazienti non cirrotici⁷⁴. In un altro piccolo lavoro la sequenza T2 dipendente dopo somministrazione di SPIO risulta più sensibile (95,4%) e specifica (89,4%) della sequenze T1 e T2 dipendenti basali e della TC spirale dopo contrasto per l'individuazione delle lesioni focali epatiche primitive e metastatiche⁷⁵.

Infine, uno studio che valuta il ruolo di questi mdc nell'individuazione delle LFE in genere riporta valori di sensibilità del 97% se si considera l'associazione delle fasi pre e post-contrastografiche⁷⁹.

TC

La TC quadrifasica testata in pazienti cirrotici ha mostrato una sensibilità compresa tra 88,6% e 95% nell'individuazione degli epatocarcinomi⁷⁵⁻⁷⁸. La sensibilità risulta molto più bassa per la TC trifasica (71%-73% per gli epatocarcinomi) e tende a decrescere all'aumentare del numero delle lesioni (89% per una sola lesione vs 52% per più di quattro lesioni)⁸⁰⁻⁸².

Parimenti, la TC bifasica mostra scarsa sensibilità per gli HCC (52%-80%), soprattutto se di piccole dimensioni (61% se < 2 cm; 93% se > 2 cm) e per i noduli displasici (10%-39%)⁸³⁻⁸⁵.

Anche se testati su un basso numero di pazienti, sono stati ottenuti buoni risultati con metodiche invasive (CTHA/CTAP), con massima sensibilità del 96% per lesioni maggiori di 11 mm e minima dell'81% per lesioni minori di 10 mm, con valori medi del 91% superiori ma mediamente sovrapponibili alla combinazione TC e RMN con SPIO (sensibilità media dell'80%). Netto scarto, a sfavore di TC e RMN con SPIO, si evidenzia invece nell'identificazione di lesioni sotto i 10 mm^{27, 86}.

Nei confronti della RMN con Gd-DTPA la sensibilità nell'individuazione delle lesioni epatiche in generale sembra superiore per la TC multidetettore (95% vs 90%) per noduli inferiori a 1 cm⁸⁷.

La TC con Lipiodol, esame peraltro invasivo, ha mostrato valori di sensibilità solo del 67% circa quando eseguita in pazienti cirrotici in fase pre-trapianto⁸⁸.

CEUS

Al contrario della caratterizzazione delle lesioni stesse, l'identificazione delle lesioni primitive nei pazienti cirrotici è stata oggetto di pochissimi lavori.

Fracanzani rileva per l'ecografia con Levovist una sensibilità del 71% e una specificità del 95% per l'identificazione di HCC nei cirrotici⁸⁹, mentre uno studio con mezzo di contrasto di ultima generazione (SonoVue) riporta una sensibilità dell'89% per lesioni inferiori a 20 mm e addirittura del 100% per quelle sopra i 20 mm, dati simili ai risultati con TC⁷⁶. Solo Rabenandrasana, in un lavoro di valutazione della fase tardiva dopo iniezione di Levovist in nove pazienti, valuta invece l'impatto di CEUS rispetto alla US di base definendolo non significativo⁵².

Non esistono pertanto prove sufficienti a sostegno dell'impiego della CEUS nell'identificazione delle lesioni primitive nei pazienti cirrotici.

US

Due studi retrospettivi di scarsa qualità^{90, 91} e uno studio prospettico condotto nell'anno 2000⁹² hanno riportato bassi valori di sensibilità dell'ecografia tradizionale nell'individuazione di HCC in pazienti cirrotici (33%-64%), mentre l'uso di US e dosaggio di AFP periodici per l'individuazione precoce di HCC ha fornito risultati prov-

visori sul miglioramento della sopravvivenza di pazienti cirrotici⁹³⁻⁹⁵, anche di età avanzata (oltre i 70 anni)⁹⁶.

Discussione

Gli esperti concordano nell'affermare che in letteratura esistono grandi quantità di dati su metodiche non recenti; al contrario, non emergono ancora dati sufficienti sulle nuove tecniche diagnostiche che sono tuttavia foriere di nuove prove.

Dalla discussione emerge che le prove raccolte con la revisione della letteratura indicano che TC e RMN sono le metodiche più efficaci ma sono anche le più costose e invasive e pertanto non idonee per una sorveglianza su larga scala. Tra le tecniche diagnostiche più economiche, l'ecografia di base appare un ottimo esame di primo livello, tenendo tuttavia presente che per i casi di pazienti con aumentato rischio oncogeno, come i pazienti coinfecti (HCV e HIV), potrebbe essere da preferire una tecnica diagnostica diversa (TC o RMN). Simile considerazione va fatta anche in pazienti per i quali l'ecografia non risulta efficace a causa delle loro caratteristiche fisiche (obesi); nel caso in cui questi presentino un elevato livello di alfafetoproteina o comunque un forte sospetto di malattia (HCC) il *panel* è concorde nell'affermare che per un approfondimento diagnostico siano da preferire la RMN o la TC. Gli esperti stabiliscono comunque che, a prescindere dalle potenzialità diagnostiche delle strutture sanitarie distribuite sul territorio nazionale, le raccomandazioni formulate devono essere esplicite nell'indicare la scelta diagnostica più appropriata e nel rappresentare per ciascuna struttura il punto di riferimento al quale adeguarsi.

Raccomandazione

Per i pazienti epatopatici cronici che possono sviluppare epatocarcinoma è raccomandato l'impiego della US di base. In caso di esito positivo o dubbio o di paziente ad elevato sospetto di malattia, l'esame deve essere seguito da TC o RMN con mezzo di contrasto epatospecifico.

Bibliografia

1. Wiering B, Krabbe PF, Jager GJ, Oyen WJ, Ruers TJ. The Impact of Fluor-18-Deoxyglucose-Positron Emission Tomography in the Management of Colorectal Liver Metastases. *Cancer* 2005; 104: 2658-70.
2. Bipat S, van Leeuwen MS, Comans EF, Pijl ME, Bossuyt PM, Zwinderman AH,

- Stoker J. Colorectal Liver Metastases: CT, MR Imaging, and PET for Diagnosis- Meta-analysis; *Radiology* 2005; 237: 123-31.
3. Kinkel K, Lu Y, Both M, Warren RS, Thoeni RF. Detection of hepatic metastases from cancers of the gastrointestinal tract by using noninvasive imaging methods (US, CT, MR maging, PET): a meta-analysis. *Radiology* 2002; 224: 748-56.
 4. Diederichs CG, Staib L, Vogel J. Values and limitations of 18F-fluorodeoxyglucose-positron-emission tomography with preoperative evaluation of patients with pancreatic masses. *Pancreas* 2000; 20: 109-16.
 5. Nishiyama Y, Yamamoto Y, Yokoe K. Contribution of whole body FDG-PET to the detection of distant metastasis in pancreatic cancer. *Ann Nucl Med* 2005; 19: 491-7.
 6. Kalva SP, Sahani DV, Ryan . Detection of liver metastases from gastrointestinal cancer: comparision of highresolution MnDPDP enhanced MRI and FDG-PET. *Acad Radiol* 2005; 12: S17-20.
 7. Rappeport ED, Loft A, Berthelsen AK. Contrast-enhanced FDG-PET/CT vs. SPIO-enhanced MRI vs. FDG-PET vs. CT in patients with liver metastases from colorectal cancer: a prospective study with intraoperative confirmation. *Acta Radiol* 2007; 48: 369-78.
 8. Rohren EM, Paulson EK, Hagge R. The role of F-18 FDG positron emission tomography in preoperative assessment of the liver in patients being considered for curative resection of hepatic metastases from colorectal cancer. *Clin Nucl Med* 2002; 27: 550-5.
 9. Ruers TJ, Langenhoff BS, Neeleman N, Value of positron emission tomography with [F-18] fluorodeoxyglucose in patients with colorectal liver metastases: a prospective study. *J Clin Oncol* 2002; 20: 388-95.
 10. Topal B, Flamen P, Aerts R. Clinical value of whole-body emission tomography in potentially curable colorectal liver metastases. *Eur J Surg Oncol* 2001; 27: 175-9.
 11. Yang M, Martin DR, Karabulut N, Frick MP. Comparison of MR and PET imaging for the evaluation of liver metastases. *J Magn Reson Imaging* 2003; 17: 343-9.
 12. Arulampalam T, Costa D, Visvikis D, Boulos P, Taylor I, Ell P. The impact of FDG-PET on the management algorithm for recurrent colorectal cancer. *Eur J Nucl Med* 2001; 28: 1758-65.
 13. Arulampalam T, Francis DL, Visvikis D, Taylor I, Ell PJ. FDG-PET for the preoperative evaluation of colorectal liver metastases. *EJSO* 2004; 30: 286-91.
 14. Willkomm P, Bender H, Bangard M, Decker P, Grünwald F, Biersack HJ. FDG-PET and immunoscintigraphy with ^{99m}Tc-labeled antibody fragments for detection of the recurrence of colorectal carcinoma. *J Nucl Med* 2000; 41: 1657-63.
 15. Imdahl A, Reinhardt MJ, Nitzsche EU, Mix M, Dingeldey A, Einert A, Baier P, Farthmann EH. Impact of 18FDG-PET for decision making in colorectal cancer recurrence. *Langenbecks Arch Surg* 2000; 385: 129-34.

16. Krug B, Dietlein M, Groth W. Fluor-18-fluorodeoxyglucose positron emission tomography (FDG-PET) in malignant melanoma. Diagnostic comparison with conventional imaging methods. *Acta Radiol* 2000; 41: 446-52.
17. Ghanem N, Althoefer C, Högerle S, Nitzsche E, Lohrmann C, Schäfer O, Kotter E, Langer M. Detectability of liver metastases in malignant melanoma: prospective comparison of magnetic resonance imaging and positron emission tomography. *Eur J Radiol* 2005; 54: 264-70.
18. Semelka RC, Martin DR, Balci C, Lance T. Focal liver lesions: comparison of dual-phase CT and multisequence multiplanar MR imaging including dynamic gadolinium enhancement. *J Magn Reson Imaging* 2001; 13: 397-401.
19. Tanimoto A, Yuasa Y, Jinzaki M, Nakatsuka S, Takeda T, Kurata T, Shinmoto H, Kuribayashi S. Routine MR imaging protocol with breath-hold fast scans: diagnostic efficacy for focal liver lesions. *Radiat Med* 2002; 20: 169-79.
20. Del Frate C, Zuiani C, Londero V. Comparing Levovist-enhanced pulse inversion harmonic imaging and ferumoxides-enhanced MR imaging of hepatic metastases. *Am J Roentgenol* 2003; 180: 1339-46.
21. Raman SS, Lu DS, Chen SC, Sayre J, Eilber F, Economou J., Hepatic MR imaging using ferumoxides: prospective evaluation with surgical and intraoperative sonographic confirmation in 25 cases. *Am J Roentgenol*. 2001; 177: 807-12.
22. Ward J, Robinson PJ, Guthrie JA, Liver metastases in candidates for hepatic resection: comparison of helical CT and gadolinium- and SPIO-enhanced MR imaging. *Radiology* 2005; 237: 170-80.
23. Furuhata T, Okita K, Tsuruma T, Hata F, Kimura Y, Katsuramaki T, Mukaiya M, Hirokawa N, Ichimura T, Yama N, Koito K, Sasaki K, Hirata K. Efficacy of SPIO-MR imaging in the diagnosis of liver metastases from colorectal carcinomas. *Dig Surg* 2003; 20: 321-5.
24. Onishi H, Murakami T, Kim T, Hori M, Iannaccone R, Kuwabara M, Abe H, Nakata S, Osuga K, Tomoda K, Passariello R, Nakamura H. Hepatic metastases: detection with multi-detector row CT, SPIO-enhanced MR imaging, and both techniques combined. *Radiology* 2006; 239: 131-8.
25. Said B, McCart JA, Libutti SK, Choyke PL. Ferumoxide-enhanced MRI in patients with colorectal cancer and rising CEA: surgical correlation in early recurrence. *Magn Reson Imaging* 2000; 18: 305-9.
26. van Etten B, van der Sijp J, Kruyt R, Oudkerk M, van der Holt B, Wiggers T. Ferumoxide-enhanced magnetic resonance imaging techniques in pre-operative assessment for colorectal liver metastases. *Eur J Surg Oncol* 2002; 28: 645-51.
27. Vogl TJ, Schwarz W, Blume S, Pietsch M, Shamsi K, Franz M, Lobeck H, Balzer T, del Tredici K, Neuhaus P, Felix R, Hammerstingl RM. Preoperative evaluation of malignant liver tumors: comparison of unenhanced and SPIO (Resovist)-

- enhanced MR imaging with biphasic CTAP and intraoperative US. *Eur Radiol.* 2003; 13: 262-72.
28. Kondo H, Kanematsu M, Hoshi H. Preoperative detection of malignant hepatic tumors: comparison of combined methods of MR imaging with combined methods of CT. *Am J Roentgenol* 2000; 174: 947-54.
 29. Kuwatsuru R, Kadoya M, Ohtomo K, Tanimoto A, Hirohashi S, Murakami T, Tanaka Y, Yoshikawa K, Katayama H. Comparison of gadobenate dimeglumine with gadopentetate dimeglumine for magnetic resonance imaging of liver tumors. *Invest Radiol* 2001; 36: 632-41.
 30. Petersein J, Spinazzi A, Giovagnoni A, Soyer P, Terrier F, Lencioni R, Bartolozzi C, Grazioli L, Chiesa A, et al. Focal liver lesions: evaluation of the efficacy of gadobenate dimeglumine in MR imaging—a multicenter phase III clinical study. *Radiology* 2000; 215: 727-36.
 31. Kim YK, Lee JM, Kim CS. Gadobenate dimeglumine-enhanced liver MR imaging: value of dynamic and delayed imaging for the characterization and detection of focal liver lesions. *Eur Radiol* 2004; 14: 5-13.
 32. Bluemke DA, Sahani D, Amendola M, Balzer T, Breuer J, Brown JJ, Casalino DD, Davis PL, Francis IR, Krinsky G, Lee FT Jr, Lu D, Paulson EK, Schwartz LH, Siegelman ES, Small WC, Weber TM, Welber A, Shamsi K. Efficacy and Safety of MR Imaging with Liver-specific Contrast Agent: U.S. Multicenter Phase III Study. *Radiology* 2005; 237: 89-98.
 33. Oudkerk M, Torres CG, Song B, König M, Grimm J, Fernandez-Cuadrado J, Op de Beeck B, Marquardt M, van Dijk P, de Groot JC. Characterization of liver lesions with mangafodipir sodium enhanced MR imaging: multicenter study comparing MR and dual-phase spiral CT. *Radiology* 2002; 223: 517-24.
 34. Bartolozzi C, Donati F, Cioni D, Procacci C, Morana G, Chiesa A, Grazioli L, Cittadini G, Cittadini G, Giovagnoni A, Gandini G, Maass J, Lencioni R. Detection of colorectal liver metastases: a prospective multicenter trial comparing unenhanced MRI, MnDPDP-enhanced MRI, and spiral CT. *Eur Radiol* 2004; 14: 14-20.
 35. Regge D, Campanella D, Anselmetti GC, Cirillo S, Gallo TM, Muratore A, Capusotti L, Galatola G, Floriani I, Aglietta M. Diagnostic accuracy of portal-phase CT and MRI with mangafodipir trisodium in detecting liver metastases from colorectal carcinoma. *Clin Radiol* 2006; 61: 338-47.
 36. Kim MJ, Kim JH, Lim JS, Oh YT, Chung JJ, Choi JS, Lee WJ, Kim KW. Detection and characterization of focal hepatic lesions: mangafodipir vs. superparamagnetic iron oxide-enhanced magnetic resonance imaging. *J Magn Reson Imaging* 2004; 20: 612-21.
 37. Federle M, Chezmar J, Rubin DL, Weinreb J, Freeny P, Schmiedl UP, Brown JJ, Borrello JA, Lee JK, et al. Efficacy and Safety of Mangafodipir Trisodium (MnD-

- PDP) Injection for Hepatic MRI in Adults: Results of the U.S. Multicenter Phase III Clinical Trials. Efficacy of Early Imaging. *J Magn Reson Imaging* 2000; 12: 689-701.
38. Nasu K, Kuroki Y, Nawano S, Kuroki S, Tsukamoto T, Yamamoto S, Motoori K, Ueda T. Hepatic metastases: diffusion-weighted sensitivity-encoding versus SPIO-enhanced MR imaging. *Radiology* 2006; 239: 122-30.
 39. Obuz F, Oksuzler M, Secil M, Sagol O, Karademir S, Astarcioglu H. Efficiency of MR imaging in the detection of malignant liver lesions. *Diagn Interv Radiol* 2006; 12: 7-21.
 40. Quaia E, D'Onofrio M, Palumbo A, Rossi S, Bruni S, Cova M. Comparison of contrast-enhanced ultrasonography versus baseline ultrasound and contrast-enhanced computed tomography in metastatic disease of the liver: diagnostic performance and confidence. *Eur Radiol* 2006; 16: 1599-609.
 41. Albrecht T, Hoffmann CW, Schmitz SA, Schettler S, Overberg A, Germer CT, Wolf KJ. Phase-Inversion Sonography During the Liver-Specific Late Phase of Contrast Enhancement: Improved Detection of Liver Metastases. *Am J Roentgenol* 2001; 176: 1191-8.
 42. Albrecht T, Blomley MJ, Burns PN, Wilson S, Harvey CJ, Leen E, Claudon M, Calliada F, Correas JM, LaFortune M, Campani R, Hoffmann CW, Cosgrove DO, LeFevre F. Improved Detection of Hepatic Metastases with Pulse-Inversion US during the Liver-specific Phase of SHU 508A: Multicenter Study. *Radiology* 2003; 227: 361-70.
 43. Larsen LP, Rosenkilde M, Christensen H, Bang N, Bolvig L, Christiansen T, Laurberg S. The value of contrast-enhanced sonography in detection of liver metastasis from colorectal cancer: a prospective double-blinded study. *Eur J Radiol* 2007; 62: 302-7.
 44. Konopke R, Kersting S, Bergert H, Bloomenthal A, Gastmeier J, Saeger HD, Bunk A. Contrast-enhanced ultrasonography to detect liver metastasis. *Int J Colorectal Dis* 2007; 22: 201-7.
 45. Catala V, Nicolau C, Vilana R, Pages M, Bianchi L, Sanchez M, Bru C. Characterization of focal liver lesions: comparative study of contrast enhanced ultrasound versus spiral computed tomography. *Eur Radiol* 2007; 17: 1066-73.
 46. Dietrich CF, Kratzer W, Strobel D, Danse E, Fessl R, Bunk A, Vossas U, Hauenstein K, Koch W, Blank W, Oudkerk M, Hahn D, Greis C. Assessment of metastatic liver disease in patients with primary extrahepatic tumors by contrast-enhanced sonography versus CT and MRI. *World J Gastroenterol* 2006; 12: 1699-1705.
 47. Bernatik T, Strobel D, Hahn EG, Becker D. Detection of liver metastases: comparison of contrast-enhanced wide-band harmonic imaging with conventional ultrasonography. *J Ultrasound Med* 2001; 20: 509-15.

48. Oldenburg A, Hohmann J, Foert E, Skrok J, Hoffmann CW, Frericks B, Wolf KJ, Albrecht T. Detection of hepatic metastases with low MI real time contrast enhanced sonography and SonoVue. *Ultraschall Med* 2005; 26: 277-84.
49. von Herbay A, Vogt C, Willers R, Häussinger D. Real-time Imaging With the Sonographic Contrast Agent SonoVue Differentiation Between Benign and Malignant Hepatic Lesions. *J Ultrasound Med* 2004; 23: 1557-68.
50. Leen E, Angerson WJ, Yarmenitis S. Multi-centre clinical study evaluating the efficacy of SonoVue (BR1), a newultrasound contrast agent in Doppler investigation of focal hepatic lesions. *Eur J Radiol.* 2002; 41: 200-6.
51. Quaià E, Bertolotto M, Forgacs B, Rimondini A, Locatelli M, Mucelli RP. Detection of liver metastases by pulse inversion harmonic imaging during Levovist late phase: comparison with conventional ultrasound and helical CT in 160 patients. *Eur Radiol* 2003; 13: 475-83.
52. Rabenandrasana HA, Furukawa A, Furuichi K, Yamasaki M, Takahashi M, Murata K. Comparison between tissue harmonic imaging and liver-specific late-phase contrast-enhanced pulse-inversion imaging in the detection of hepatocellular carcinoma and liver metastasis. *Radiat Med* 2004; 22: 90-7.
53. Yarmenitis SD, Karantanas A, Bakantaki A, Papantoniou Y, Gourtsoyiannis N. Detection of colorectal cancer hepatic metastases with contrast-enhanced ultrasound: comparison with conventional B-mode ultrasound. *Dig Dis* 2007; 25: 86-93.
54. Gultekin S, Yuçel C, Özdemir H, Celik H, Oktar SO, Arac M. The role of late-phase pulse inversion harmonic imaging in the detection of occult hepatic metastases. *J Ultrasound Med* 2006; 25: 1139-45.
55. Leen E, Ceccotti P, Moug SJ, Glen P, MacQuarrie J, Angerson WJ, Albrecht T, Hohmann J, Oldenburg A, Ritz JP, Horgan PG. Potential value of contrast-enhanced intraoperative ultrasonography during partial hepatectomy for metastases. *Ann Surg* 2002; 243: 236-40.
56. Zacherl J, Scheuba C, Imhof M. Current value of intraoperative sonography during surgery for hepatic neoplasms. *World J Surg.* 2002; 26: 550-4.
57. Dromain C, de Baere T, Lumbroso J, Caillet H, Laplanche A, Boige V, Ducreux M, Duvillard P, Elias D, Schlumberger M, Sigal R, Baudin E. Detection of liver metastasis of endocrine tumors: a prospective comparison of somatostatin receptors scintigraphy, computed tomography and magnetic resonance imaging. *J Clin Oncol* 2005; 23: 70-8.
58. Zimmerman P, Lu DS, Yang LY, Chen S, Sayre J, Kadell B. Hepatic metastases from breast carcinoma: comparison of noncontrast, arterial-dominant, and portal-dominant phase spiral CT. *J Comput Assist Tomogr* 2000; 24: 197-203.
59. Ashraf K, Ashraf O, Haider Z, Rafique Z. Colorectal carcinoma, preoperative evaluation by spiral computer tomography. *J Pak Med Assoc* 2006; 56: 149-53.

60. Soyer P, Pocard M, Boudiaf M. Detection of hypovascular hepatic metastases at triple-phase helical CT: sensitivity of phases and comparison with surgical and histopathologic findings. *Radiology* 2004; 231: 413-20.
61. Scott DJ, Guthrie JA, Arnold P. Dual phase helical CT versus portal venous phase CT for the detection of colorectal liver metastases: correlation with intra-operative sonography, surgical and pathological findings. *Clin Radiol* 2001; 56: 235-42.
62. Glover C, Douse P, Kane P. Accuracy of investigations for asymptomatic colorectal liver metastases. *Dis Colon Rectum*. 2002; 45: 476-84.
63. Varshney S, Hacking CN, Johnson CD, CT arterial portography in the staging of pancreatic malignancy. *Int J Pancreatol* 2000; 28: 59-65.
64. Schwartz L, Brody L, Brown K. Prospective, blinded comparison of helical CT and CT arterial portography in the assessment of hepatic metastasis from colorectal carcinoma. *World J Surg* 2006; 30: 1892-9.
65. Bhattacharjya S, Bhattacharjya T, Baber S, Tibballs JM, Watkinson AF, Davidson BR. Prospective study of contrast-enhanced computer tomography, computer tomography during arteriportography and magnetic resonance imaging for staging colorectal liver metastasis for liver resection. *Br J Surg* 2004; 91: 1361-9.
66. Hosch WP, Schmidt SM, Plaza S. Comparison of CT during arterial portography and MR during arterial portography in the detection of liver metastases. *Am J Roentgenol*. 2006; 186: 1502-11.
67. Satoi S, Yamamoto H, Takai S, Tanigawa N, Komemushi A, Yanagimoto H, Toyokawa H, Matsui Y, Mergental H, Kamiyama Y. Clinical impact of multidetector row computed tomography on patients with pancreatic cancer. *Pancreas* 2007; 34: 175-9.
68. Colli A, Fraquelli M, Casazza G, Massironi S, Colucci A, Conte D, Duca P. Accuracy of Ultrasonography, Spiral CT, Magnetic Resonance, and Alpha-Fetoprotein in Diagnosing Hepatocellular Carcinoma: A Systematic Review. *Am J Gastroenterol*. 2006; 101: 513-523.
69. Fung KTT, Li FTW, Raimondo ML, Maudgil D, Mancuso A, Tibballs JM, Watkinson AA, Patch D, Burroughs AK. Systematic review of radiological imaging for hepatocellular carcinoma in cirrhotic patients. *Br J Radiol* 2004; 77: 633-640.
70. De Masi S, Tosti ME, Mele A. Screening for hepatocellular carcinoma. *Dig Liver Dis* 2005; 37: 260-8.
71. Simon G, Link TM, Wortler K. Detection of hepatocellular carcinoma: comparison of Gd-DTPA- and ferumoxides-enhanced MR imaging. *Eur Radiol* 2005; 15: 895-903.
72. Marrero JA, Hussain HK, Nghiem HV, Umar R, Fontana RJ, Lok AS. Improving the prediction of hepatocellular carcinoma in cirrhotic patients with an arterially-enhancing liver mass. *Liver Transpl* 2005; 11: 281-9.

73. Matsuo M, Kanematsu M, Itoh K, Detection of malignant hepatic tumors: comparison of gadolinium-and ferumoxide-enhanced MR imaging. *Am J Roentgenol.* 2001; 177: 637-43.
74. Limanond P, Raman SS, Sayre J, Lu DS. Comparison of dynamic gadolinium-enhanced and ferumoxides-enhanced MRI of the liver on high- and low-field scanners. *J Magn Reson Imaging* 2004; 20: 640-7.
75. Kim YK, Kwak HS, Kim CS, Chung GH, Han YM, Lee JM. Hepatocellular carcinoma in patients with chronic liver disease: comparison of SPIO-enhanced MR imaging and 16-detector row CT. *Radiology* 2006; 238: 531-41.
76. Giorgio A, Ferraioli G, Tarantino L, de Stefano G, Scala V, Scarano F, Coppola, C, Del Viscovo L. Contrast-enhanced sonographic appearance of hepatocellular carcinoma in patients with cirrhosis: comparison with contrast-enhanced helical CT appearance. *Am J Roentgenol* 2004; 183: 1319-26
77. Iannaccone R, Laghi A, Catalano C. Hepatocellular Carcinoma: Role of Unenhanced and Delayed Phase multi- Detector Row Helical CT in Patients with Cirrhosis. *Radiology* 2005; 234: 460-7.
78. Zhao H, Yao JL, Wang Y, Zhou KR. Detection of small hepatocellular carcinoma: comparison of dynamic enhancement magnetic resonance imaging and multiphase multirow-detector helical CT scanning. *World J Gastroenterol* 2007; 13: 1252-6.
79. Reimer P, Jahnke N, Fiebich M. Hepatic lesion detection and characterization: value of nonenhanced MR imaging, superparamagnetic iron oxide-enhanced MR imaging, and spiral CT-ROC analysis. *Radiology* 2000; 217: 152-8.
80. Jae Hoon Lim, Chan Kyo Kim, Won Jae Lee. Detection of Hepatocellular Carcinomas and Dysplastic Nodules in Cirrhotic Livers: Accuracy of Helical CT in Transplant Patients. *Am J Roentgenol* 2000; 175: 693-698
81. Lim J H, Kim J M, Parc K K, Kang S S, Lee W J, Lim H K, Dysplastic nodules in liver cirrhosis: detection with triple phase helical dynamic CT, *The British Journal of Radiology*, 77 (2004), 911-916
82. Scaife C et al; Accuracy of preoperative imaging of hepatic tumors with helical computed tomography. *Ann Surg Oncol* 2006; 13: 542-6
83. Bartolozzi C. Donati F. Cioni D. Crocetti L. Lencioni R., MnDPDP-enhanced MRI vs dual-phase spiral CT in the detection of hepatocellular carcinoma in cirrhosis. *European Radiology* 2000; 10: 1697-1702.
84. Victor de Lea dinghena, David Laharica, Robin Lecesnac, Detection of nodules in liver cirrhosis: spiral computed tomography or magnetic resonance imaging? A prospective study of 88 nodules in 34 patients. *European Journal of Gastroenterology & Hepatology* 2002; 14: 159-165.
85. Valls C, Cos M, Figueras J, Pretransplantation diagnosis and staging of hepatocel-

- lular carcinoma in patients with cirrhosis: value of dual-phase helical CT. *Am J Roentgenol* 2004; 182: 1011-7.
86. Yukisawa S, Okugawa H, Masuya Y. Multidetector helical CT plus superparamagnetic iron oxide-enhanced MR imaging for focal hepatic lesions in cirrhotic liver: a comparison with multi-phase CT during hepatic arteriography. *Eur J Radiol* 2007; 61: 279-89.
 87. Numminen K, Isoniemi H, Halavaara J. Preoperative assessment of focal liver lesions: multidetector computed tomography challenges magnetic resonance imaging. *Acta Radiol* 2005; 46: 9-15.
 88. Bhattacharjya S., Bhattacharjya T., Quaglia A. Liver transplantation in cirrhotic patients with small hepatocellular carcinoma: An analysis of pre-operative imaging, explant histology and prognostic histologic indicators *Dig Surg* 2004; 21: 152-159.
 89. Fracanzani AL, Burdick L, Borzio M, Roncalli M, Bonelli N, Borzio F, Maraschi A, Fiorelli G, Fargion S. Contrast-Enhanced Doppler Ultrasonography in the Diagnosis of Hepatocellular Carcinoma and Premalignant Lesions in Patients With Cirrhosis. *Hepatology* 2001; 34: 1109-12.
 90. Kim CK, MD, Lim JH, Lee WJ. Detection of Hepatocellular Carcinomas and Dysplastic Nodules in Cirrhotic Liver Accuracy of Ultrasonography in Transplant Patients. *J Ultrasound Med* 2001; 20: 99-104.
 91. Lim JH, Kim SH, Lee WJ, Choi D, Kim SH, Lim HK. Ultrasonographic detection of hepatocellular carcinoma: correlation of preoperative ultrasonography and resected liver pathology. *Clin Radiol* 2006; 61: 191-7.
 92. Tanaka S, Oshikawa O, Teruko S, Tatsuya I, Hideaki T. Evaluation of tissue harmonic imaging for the diagnosis of focal liver lesions. *Ultrasound in Med. & Biol* 2000; 26: 183-7.
 93. Ren FY, Piao XX, Jin AL. Efficacy of ultrasonography and alpha-fetoprotein on early detection of hepatocellular carcinoma. *World J Gastroenterol* 2006; 12: 4656-9.
 94. Caturelli E, Bartolucci F, Biasini E. Diagnosis of liver nodules observed in chronic liver disease patients during ultrasound screening for early detection of hepatocellular carcinoma. *Am J Gastroenterol* 2002; 97: 397-405.
 95. Chen TH, Chen CJ, Yen MF, Lu SN, Sun CA, Huang GT, Yang PM, Lee HS, Duffy SW. Ultrasound screening and risk factors for death from hepatocellular carcinoma in a high risk group in Taiwan. *Int J Cancer* 2002; 98: 257-61.
 96. Trevisani F, Cantarini MC, Labate A. Surveillance for Hepatocellular Carcinoma in Elderly Italian Patients With Cirrhosis: Effects on Cancer Staging and Patient Survival. *Am J Gastroenterol* 2004; 99: 1470-6.
 97. Tanaka S, Hamada Y, Ioka T, Sugiyama T, Akamatsu I, Takakura R, Yoshioka F, Nakaizumi A, Ishida T. Contrast-enhanced multiphase dynamic ultrasonography for characterization of liver tumors. *J Med Ultrasonics* 2005; 32: 57-63.

98. Selzner M, Hany TF, Wildbrett P, McCormack L, Kadry Z, Clavien PA. Does the novel PET/CT imaging modality impact on the treatment of patients with metastatic colorectal cancer of the liver? *Ann Surg.* 2004; 240: 1027-34.

Quesito 2 Qual è il ruolo delle tecniche di imaging US, CEUS, TC, RMN e PET nella diagnosi differenziale, ovvero nella caratterizzazione di lesioni focali del fegato e nella conferma diagnostica, cioè di 2° livello, di lesioni focali del fegato altrimenti diagnosticate in:

A. pazienti senza patologie note
 B. pazienti con epatopatia cronica (cirrotici e non)
 C. pazienti oncologici

- **Totale studi reperiti:** 913
- **Totale studi selezionati:** 252
- **Totale studi estratti:** 110

Studi inclusi:

- 1 Revisione sistematica
- 1 Studio randomizzato controllato
- 47 Studi osservazionali

Numerosi studi hanno testato le tecniche di *imaging* nella caratterizzazione e conferma diagnostica di lesioni focali epatiche, in popolazioni di pazienti epatopatici e non epatopatici. Spesso la validità di tali metodiche è stata studiata in riferimento alla caratterizzazione e conferma di lesioni maligne, benigne, primitive o metastatiche del fegato utilizzando quali test di riferimento altre tecniche di *imaging* o diagnosi istologiche. Le prove disponibili risultano pertanto piuttosto eterogenee per popolazioni, interventi e confronti, rendendo perciò difficile la sintesi.

US

La validità dell'Eco-Doppler nella caratterizzazione delle lesioni focali epatiche risulta poco studiata e con risultati scarsi e contraddittori¹⁻³.

L'ecografia con armonica tissutale ha evidenziato validità mai inferiore a quella dell'ecografia convenzionale nella caratterizzazione delle lesioni focali epatiche primitive e secondarie in pazienti cirrotici e non cirrotici^{4,5}.

Infine, in due studi italiani condotti su pazienti cirrotici, l'iperecogenicità delle lesioni, accertata con ecografia tradizionale non è risultata un buon predittore di benignità^{6,7}.

CEUS

La valutazione della letteratura mostra come la CEUS sia dotata di sensibilità e specificità molto elevate (> 80% e > 90% rispettivamente) per la differenziazione di lesioni maligne e benigne, primitive e metastatiche del fegato⁸⁻¹². L'unica eccezione è rappresentata dai dati riportati nel lavoro di Xu secondo il quale, nella valutazione dei colangiocarcinomi, la tecnica raggiunge un valore di sensibilità inferiore al 60%⁸.

Rispetto alla US, inoltre, la CEUS mostra una maggiore capacità di fare diagnosi differenziale tra lesioni benigne e maligne^{13,14} e in generale una buona capacità di caratterizzare lesioni focali epatiche^{15,16} ad eccezione degli ascessi dove, dai dati del lavoro di Youk, mostra sensibilità solo del 67%¹⁶.

Per quanto riguarda le lesioni incidentalmente diagnosticate, la CEUS ha mostrato accuratezza del 96% nella differenziazione tra benignità e malignità, come riportato da Bleuzen¹⁷. Anche nei pazienti con patologia epatica diffusa la CEUS si è rivelata significativamente più accurata nella caratterizzazione di lesioni epatiche rispetto all'ecografia basale¹⁸. Rispetto alla TC 16 strati con tecnica trifasica, la CEUS con mezzo di contrasto di seconda generazione non ha mostrato differenze significative relativamente alla caratterizzazione di lesioni focali epatiche¹⁹⁻²¹, mentre il confronto con la TC 4 strati ha evidenziato una significativa superiorità della CEUS nell'identificazione della vascolarizzazione delle metastasi²².

L'uso di *pattern* contrastografici per la classificazione delle lesioni ha parimenti consentito di raggiungere buoni livelli di validità per la CEUS nel fare diagnosi di epatocarcinomi, metastasi, colangiocarcinomi e lesioni benigne^{8, 9, 13, 23-25}. Fa eccezione il lavoro di Tanaka nel quale, applicando *pattern* contrastografici da loro codificati, si riporta una sensibilità del 60%, ma specificità e valore predittivo positivo del 100% nella caratterizzazione di emangiomi²⁶.

La caratterizzazione di noduli epatici in pazienti cirrotici è stata invece studiata da Wang, che ha mostrato nella caratterizzazione di noduli inferiori a 2 cm una buona sensibilità della CEUS (94,4%), ma una specificità del 66,7%²⁷.

Più recentemente, valutazioni parametriche quantitative mostrano risultati incoraggianti nella caratterizzazione delle lesioni focali epatiche utilizzando un sistema di valutazione delle curve di *enhancement*²⁸.

TC

La TC spirale ha mostrato sensibilità maggiore dell'80% nella caratterizzazione di lesioni epatiche²⁹. In pazienti con cirrosi i risultati riportati in letteratura sono tuttavia eterogenei a causa della variabilità in materia di apparecchiature e di dimensioni dei noduli³⁰. Nel lavoro di de Lédighen, che ha valutato 34 pazienti in attesa di trapianto, la sensibilità della TC spirale non ha eguagliato quella della RMN nell'analisi *per lesion*. Sia nella caratterizzazione di tutti i noduli (44,3% vs 31,8%) sia dei noduli di HCC (61,1% vs 51,9%) e dei noduli displastici (27,3% vs 0%) la RMN è risultata significativamente superiore alla TC spirale. Nell'analisi *per patient*, invece, non sono state registrate differenze di rilievo³¹.

Tali risultati sono stati confermati anche in altri studi che hanno confrontato la performance della TC spirale bifasica rispetto alla RMN dopo somministrazione di gadolinio nella caratterizzazione di lesioni focali epatiche^{32, 33}.

RMN

Farrarher ha valutato l'efficacia della RMN senza mdc basandosi sull'analisi dei tempi di rilassamento T2, T1 e del rapporto T1/T2 nella differenziazione di lesioni epatiche maligne e benigne, ottenendo valori massimi di sensibilità e specificità del 96% e del 98%. Non sono state invece osservate correlazioni significative nella differenziazione delle lesioni con i tempi della sequenza T1 pesata³⁴.

Uno studio su una popolazione relativamente piccola ha confrontato TC e RMN con gadolinio confermando la superiorità della RMN sia in termini di individuazione che di caratterizzazione di lesioni focali epatiche³⁵.

Tali risultati sono stati confermati anche da due esperienze condotte su pazienti non cirrotici³⁶ e su portatori di metastasi epatiche³⁷.

La RMN senza mezzo di contrasto si è rivelata sempre superiore alla TC, sia nella diagnosi differenziale tra lesioni benigne e maligne (sensibilità 83,3% vs 81,2%; specificità 97,5% vs 77,3%) sia nell'identificazione di piccole metastasi (sensibilità 97% vs 93%; specificità 97% vs 82%).

Una revisione sistematica basata su 11 studi randomizzati ha studiato la validità e la sicurezza della RMN con Mn-DPDP per l'identificazione e caratterizzazione di lesioni focali epatiche in 923 pazienti, il 20% dei quali cirrotici³⁸. Nell'individuazione delle lesioni, studiata in 617 pazienti, l'aggiunta di Mn-DPDP rispetto all'esame senza mezzo di contrasto ha sempre aumentato significativamente il numero di lesioni individuate (+ 28,4%), sia nei pazienti cirrotici sia in quelli non cirrotici e senza differenze tra i due gruppi. Lo stesso miglioramento si è osservato nell'individuazione di HCC e di metastasi, sebbene in quest'ultimo caso sia stato impossibile verificare differenze tra pazienti cirrotici e non a causa dell'esiguità delle osservazioni.

La caratterizzazione delle lesioni è stata invece studiata in 399 pazienti (di cui 119 con HCC, 153 con metastasi e il resto con varie lesioni primitive benigne e maligne) in gran parte non cirrotici. Nei pazienti cirrotici è stato osservato un miglioramento significativo della caratterizzazione in fase post-contrastografica rispetto a quella pre-contrastografica (50% vs 61,6% di lesioni correttamente diagnosticate), mentre nei pazienti non cirrotici lo stesso miglioramento non ha raggiunto la significatività statistica (62,6% vs 64,9%, $p=0.13$).

Da segnalare che il confronto tra cirrotici e non cirrotici mostra differenze significative nelle proporzioni di diagnosi corrette. In altre parole, la proporzione di cirrotici con diagnosi corretta risulta piuttosto bassa in fase pre-contrastografica (50%), mentre la stessa proporzione nei non cirrotici è pari al 62,6%. Quindi, la significatività dell'incremento ottenuto in fase post-contrastografica è attribuibile soltanto nei cirrotici anche alla più bassa quota di diagnosi corrette ottenute in questo gruppo nella fase pre-contrastografica.

Stessi risultati sono stati ottenuti nel sottogruppo di pazienti portatori di HCC per i

quali si è osservato un miglioramento significativo delle diagnosi corrette in seguito all'uso del Mn-DPDP sia nei cirrotici sia nei non cirrotici.

Lo stesso mezzo di contrasto ha inoltre migliorato la sensibilità della RMN nel fare diagnosi differenziale tra lesioni benigne e maligne (91,6-98,1%) e nell'identificare piccole metastasi (93,2%) di origine coloretale³⁹.

La RMN dopo somministrazione di Mn-DPDP, rispetto alla TC e alla RMN senza mezzo di contrasto, ha mostrato buona tollerabilità e validità in uno studio condotto su 50 pazienti cirrotici portatori di epatocarcinoma⁴⁰.

La RMN con Gd-BOPTA migliora l'accuratezza dell'esame nella diagnosi differenziale benignità/malignità e aumenta la sensibilità per l'individuazione di tutte le lesioni⁴¹. L'aggiunta di gadolinio alla RMN nelle sequenze T2 dipendenti non migliora la capacità dell'esame di fare diagnosi differenziale tra lesioni benigne e metastasi epatiche⁴², mentre l'intensità di segnale e la differenza di contrasto rispetto al parenchima sano sono risultati significativamente associati alla presenza di lesioni focali epatiche in corso di RMN con SPIO⁴³, ad eccezione degli epatocarcinomi.

Confronti tra due mezzi di contrasto in corso di RMN, quali il Mn-DPDP e lo SPIO, sono stati effettuati all'interno di uno studio randomizzato controllato (RCT) su pazienti con metastasi epatiche di provenienza coloretale senza registrare differenze significative tra le due metodiche né nell'individuazione, né nella caratterizzazione delle lesioni⁴⁴. L'uso di 0,05 mmol/kg di Gd-BOPTA rispetto a 0,1 mmol/kg di Gd-DPTA ha consentito invece di migliorare la sensibilità nel caratterizzare lesioni focali epatiche soltanto in fase tardiva⁴⁵.

La RMN GRASE con SPIO è stata confrontata con RT-FSE e BH-FSE in 30 pazienti (20 cirrotici) a 75 e 90 msec per l'individuazione e caratterizzazione di lesioni focali epatiche⁴⁶. La tecnica GRASE si è rivelata più veloce (riduzione del tempo di scansione), ma meno sensibile di RT-FSE e BH-FSE e meno specifica di BH-FSE.

Infine, il coefficiente di diffusione apparente (ADC) è stato calcolato in corso di RMN mostrando valori più elevati nelle lesioni benigne, rispetto a quelle maligne⁴⁷.

PET

A tutt'oggi sono pochi i lavori che riguardano l'efficacia nella caratterizzazione della PET.

In uno studio condotto da Yang in cui 30 pazienti consecutivi con sospette metastasi epatiche sono stati sottoposti a FDG-PET e RMN dopo somministrazione di Gd-DTPA, sia la sensibilità (85,7% vs 71%) sia la specificità (100% vs 93,7%) della RMN sono risultate leggermente ma non significativamente migliori rispetto alla PET⁴⁸.

Non esistono invece studi a supporto dell'impiego della PET-TC per la caratterizzazione di lesioni focali del fegato e per la conferma diagnostica, cioè di 2° livello, di lesioni focali del fegato.

Discussione

Le prove disponibili per questo quesito sono risultate piuttosto eterogenee per popolazioni, interventi e confronti. La validità di tali metodiche è stata infatti studiata in riferimento alla caratterizzazione e conferma di lesioni sia maligne sia benigne, primitive o metastatiche. Pertanto, la sintesi per definire il ruolo delle tecniche di *imaging* US, CEUS, TC, RMN e PET nella diagnosi differenziale delle lesioni focali del fegato in pazienti epatopatici e non epatopatici è risultata molto difficile.

Tuttavia, nel corso della discussione sono emersi alcuni punti importanti. Per quel che riguarda l'HCC, uno degli esperti ha sottolineato che in una recente revisione delle linee guida della *American Association for the Study of the Liver Diseases* (AASLD)^a riguardanti la sorveglianza dei pazienti a rischio per HCC, si è valutata l'importanza della fase di *wash-out* anche in assenza di una ipervascolarizzazione in fase arteriosa. Questa *practice guideline* è stata ritenuta dagli esperti realmente importante pur non essendo compresa nei lavori estratti e valutati perché non emersa dalla strategia di ricerca a causa dell'alta specificità con la quale questa è stata elaborata. Pertanto, si è deciso di includerla nelle prove insieme al lavoro di Bolondi, studio che è servito come spunto per la redazione della linea guida stessa^b. Per la stessa ragione, pur esulando dai limiti temporali posti dalla ricerca della letteratura (gennaio 2000 - ottobre 2007) è importante citare in questa linea guida anche lo studio di Forner che tenta la definizione dell'impiego ottimale delle tecniche diagnostiche in funzione del comportamento contrastografico ma anche della dimensione delle lesioni^c. Inoltre, per la corretta caratterizzazione di lesioni focali epatiche in pazienti a rischio per HCC, è indispensabile citare nuovamente le stesse linee guida AASLD che forniscono indicazioni circa il necessario impiego coincidente di due diverse metodiche al fine di porre diagnosi corretta di HCC.

Diversi esperti hanno sottolineato come la biopsia guidata dall'*imaging* rappresenti, in ogni caso, lo standard ottimale per il raggiungimento di una diagnosi di certezza.

A fine discussione, il *panel* è concorde nel riassumere che sensibilità e specificità molto elevate della CEUS consentono di raccomandarla come esame ottimale per la differenziazione di lesioni maligne e benigne, primitive e metastatiche del fegato, pur tenendo conto che si tratta comunque di una metodica ecografica, pertanto gravata da limitazioni imposte da alcune tipologie di pazienti. Nel caso in cui tale metodica non risulti sufficiente o adeguata, la RMN con mezzo di contrasto epatospecifico rappresenta la migliore indagine di secondo livello.

a. Bruix J et al. *Hepatology* 2005; 42: 1208-36.

b. Bolondi L et al. *Hepatology* 2005; 42: 27-34.

c. Forner A et al. *Hepatology* 2008; 47: 97-104.

Raccomandazioni

Per la caratterizzazione di lesioni focali del fegato e per la conferma diagnostica, cioè di secondo livello, di lesioni focali del fegato altrimenti diagnosticate è raccomandato l'uso della CEUS.

Per i casi in cui la CEUS non dia risultati adeguati e definitivi è raccomandato l'uso della RMN con mezzo di contrasto epatospecifico.

Per i pazienti che si trovano in particolari situazioni per le quali non è possibile utilizzare né CEUS né RMN, è raccomandato l'uso di TC spirale.

Bibliografia

US

1. Srivastava DN, Mahajan A, Berry M, Sharma MP. Color Doppler flow imaging of focal hepatic lesions. *Australasian Radiology* 2000; 44: 285-289.
2. Ramnarine KV, Kyriakopoulou K, Gordon P. Improved characterisation of focal liver tumors: dynamic power Doppler imaging using NC100100 echo-enhancer. *European Journal of Ultrasound* 2000; 11: 95-104.
3. Gaiani S, Casali A, Serra C, Piscaglia F, Gramantieri L, Volpe L, Siringo S, Bolondi L. Assessment of vascular patterns of small liver mass lesions: Value and limitation of the different Doppler ultrasound modalities. *Am J Gastroenterol* 2000; 95: 3537-46.
4. Tanaka S, Oshikawa O, Sasaki T, Ioka T, Tsukuma H. Evaluation of tissue harmonic imaging for the diagnosis of focal liver lesions. *Ultrasound Med Biol* 2000; 26: 183-7.
5. Sodhi KS, Sidhu R, Gulati M, Saxena A, Suri S, Chawla Y. Role of tissue harmonic imaging in focal hepatic lesions: comparison with conventional sonography. *J Gastroenterol Hepatol* 2005; 20: 1488-93.
6. Caturelli E, Pompili M, Bartolucci F, Siena DA et al. Hemangioma like lesions in chronic liver disease: diagnostic evaluation in patients. *Radiology* 2001; 220: 337-42.
7. Rapaccini GL, Pompili M, Caturelli E, Covino M, Lippi ME, Beccaria S, Cedrone A, Riccardi L, Siena DA, Gasbarrini G. Hepatocellular Carcinomas < 2 cm in diameter complicating cirrhosis: ultrasound and clinical features in 153 consecutive patients. *Liver Int* 2004; 24: 124-30.

CEUS

8. Xu HX, Liu GJ, Lu MD, Xie XY, Xu ZF, Zheng YL, Liang JY. Characterization of focal liver lesions using contrast-enhanced sonography with a low mechanical index mode and a sulfur hexafluoride-filled microbubble contrast agent. *J Clinical Ultrasound* 2006; 34: 261-72.
9. Wen YL, Kudo M, Zheng RQ, Ding H, Zhou P, Minami Y, Chung H, Kitano M, Kawasaki T, Maekawa K. Characterization of hepatic tumors: value of contrast-enhanced coded phase-inversion harmonic angio. *Am J Roentgenol* 2004; 182: 1019-26.
10. Quaia E, Calliada F, Bertolotto M, Rossi S, Garioni L, Rosa L, Pozzi-Mucelli R. Characterization of FLL with specific US modes and a sulphur Hexafluoride-filled microbubble contrast agent: diagnostic performance and confidence, *Radiology* 2004; 232: 420-30.
11. Furuse J, Nagase M, Ishii H, Yoshino M. Contrast enhancement patterns of hepatic tumors during the vascular phase using coded harmonic imaging and Levovist to differentiate hepatocellular carcinoma from other focal lesions. *Br J Radiol* 2003; 76: 385-92.
12. D'Onofrio M, Rozzanigo U, Masinielli BM, Caffarri S, Zogno A, Malagò R, Proccacci C. Hypochoic Focal Liver Lesions: Characterization with Contrast Enhanced Ultrasonography. *J Clin Ultrasound*. 2005; 33: 164-72.
13. von Herbay A, Vogt C, Willers R, Häussinger D. Real-time imaging with the sonographic contrast agent SonoVue: differentiation between benign and malignant hepatic lesions. *J Ultrasound Med* 2004; 23: 1557-68.
14. Dai Y, Chen MH, Yin SS, Yan K, Fan ZH, Wu W, Wang YB, Yang W. Focal liver lesions: can SonoVue-enhanced ultrasound be used to differentiate malignant from benign lesions? *Invest Radiol* 2007; 42: 596-603.
15. Karabacakoglu A, Karakose S, Cil AS, Kaya A. Contrast media-enhanced power Doppler sonography for evaluation of hemangiomas and malignant tumors in the liver. *J Gastroenterol Hepatol* 2003; 18: 92-8.
16. Youk JH, Kim CS, Lee JM. Contrast-enhanced agent detection imaging. Value in the characterization in Focal hepatic lesions. *J Ultrasound Med* 2003; 22: 897-910.
17. Bleuzen A, Tranquart F. Incidental liver lesions: diagnostic value of cadence contrast pulse sequencing (CPS) and Sonovue. *Eur Radiol* 2004; 14: 53-62.
18. Kim SH, Lee JM, Lee JY, Han JK, An SK, Han CJ, Lee KH, Hwang SS, Choi BI. Value of Contrast-Enhanced Sonography for the Characterization of Focal Hepatic Lesions in Patients with Diffuse Liver Disease: Receiver Operating Characteristic Analysis. *Am J Roentgenol*. 2005; 184: 1077-84.
19. Li R, Guo Y, Hua X, He Y, Ding J, Guo A, Luo M. Characterization of focal liv-

- er lesions: comparison of pulse-inversion harmonic contrast-enhanced sonography with contrast-enhanced CT. *J Clin Ultrasound* 2007;35: 109-17.
20. Bleuzen A, Huang C, Olar M, Tchienbou J, Tranquart F. Diagnostic accuracy of contrast-enhanced ultrasound in focal liver lesions of the liver using cadence contrast pulse sequencing. *Ultraschall Med* 2006; 27: 40-8.
 21. Celik H, Ozdemir H, Yücel C, Gultekin S, Oktar SO, Arac M. Characterization of Hyperechoic focal liver lesions. Quantitative evaluation with pulse inversion harmonic imaging in the late phase of levovist. *J Ultrasound Med.* 2005; 24: 39-47.
 22. Krix M, Kiessling F, Essig M, Herth F, Karcher A, Le-Huu M, Kauczor HU, Delorme S. Low mechanical index contrast-enhanced ultrasound better reflects high arterial perfusion of liver metastases than arterial phase computer tomography. *Invest Radiol* 2004; 39: 216-222.
 23. Numata K, Isozaki T, Morimoto M, Sugimori K, Kunisaki R, Morizane T, Tanaka K. Prospective study of differential diagnosis of hepatic tumors y pattern-based classification of contrast-enhanced sonography. *World J Gastroenterol* 2006; 21: 6290-8.
 24. Tanaka S, Hamada Y, Ioka T, Sugiyama T, Akamatsu I, Takakura R, Yoshioka F, Nakaizumi A, Ishida T. Contrast-enhanced multiphase dynamic ultrasonography for the characterization of liver tumors. *J Med Ultrasonics* 2005; 32: 57-63.
 25. Numata K, Isozaki T, Morimoto M, Sugimori K, Kunisaki R, Morizane T, Tanaka K. Prospective study of differential diagnosis of hepatic tumors by pattern-based classification of contrast-enhanced sonography. *World J Gastroenterol* 2006; 12: 6290-8.
 26. Tanaka S, Ioka T, Oshikawa O, Hamada Y, Yoshioka F. Dynamic sonography of hepatic tumors. *Am J Roentgenol* 2001; 177: 799-805.
 27. Wang JH, Lu SN, Hung CH, Chen TY, Chen CH, Changchien CS, Lee CM. Small hepatic nodules (< or =2 cm) in cirrhosis patients: characterization with contrast-enhanced ultrasonography. *Liver Int.* 2006; 26: 928-34.
 28. Huang-Wei C, Bleuzen A, Bourlier P, Roumy J, Bouakaz A, Pourcelot L, Tranquart F. Differential diagnosis of focal nodular hyperplasia with quantitative parametric analysis in contrast-enhanced sonography. *Invest Radiol* 2006; 41: 363-8.

TC

29. Li R, Guo Y, Hua X, He Y, Ding J, Guo A, Luo M. Characterization of focal liver lesions: comparison of pulse-inversion harmonic contrast-enhanced sonography with contrast-enhanced CT. *J Clin Ultrasound* 2007; 35: 109-17.
30. Leoni S, Piscaglia F, Righini R, Bolondi L. Management of small hepatocellular carcinoma. *Acta Gastroenterol Belg* 2006; 69: 230-5.
31. de Lédinghen V, Laharie D, Lecesne R, Le Bail B, Winnock M, Bernard PH, Saric

- J, Couzigou P, Balabaud C, Bioulac-Sage P, Drouillard J. Detection of nodules in liver cirrhosis: spiral computer tomography or magnetic resonance imaging? A prospective study of 88 nodules in 34 patients. *Eur J Gastroenterol Hepatol* 2002; 14: 159-165.
32. Semelka RC, Martin DR, Balci C and Lance T. Focal liver lesions: comparison of dual-phase CT and multisequence multiplanar MR imaging including dynamic gadolinium enhancement. *J Magn Reson Imaging* 2001; 13: 397-401.
33. Hosch WP, Schmidt SM, Plaza S, Dechow C, Schmidt J, Ley S, Kauffmann GW, Hansmann J. Comparison of CT during arterial portography and MR during arterial portography in the detection of liver metastases. *Am J Roentgenol* 2006; 186: 1502-11.

RMN

34. Farraher SW, Jara H, Chang KJ, Ozonoff A, Soto JA. Differentiation of hepatocellular carcinoma and hepatic metastasis from cysts and hemangiomas with calculated T2 relaxation times and T1/T2 relaxation times ratio. *J Magn Reson Imaging* 2006; 24: 1333-41.
35. Semelka RC, Martin DR, Balci C, Lance T. Focal liver lesions: comparison of dual-phase CT and multisequence multiplanar MR imaging including dynamic gadolinium enhancement., *J Magn Reson Imaging*. 2001; 13: 397-401.
36. Holalkere NS, Sahani DV, Blake MA, Halpern EF, Hahn PF, Mueller PR. Characterization of small liver lesions: added role of MR after MDCT., *J Comput Assist Tomogr* 2006; 30: 591-596.
37. Hosch WP, Schmidt SM, Plaza S, Dechow C, Schmidt J, Ley S, Kauffmann GW, Hansmann J. Comparison of CT during arterial portography and MR during arterial portography in the detection of liver metastases. *Am J Roentgenol* 2006; 186: 1502-11.
38. Martí-Bonmati L, Fog AF, de Beek BO, Kane P, Fagertun H. Safety and efficacy of Mangafodipir trisodium in patients with liver lesions and cirrhosis. *Eur Radiol*. 2003; 13: 1685-92.
39. Kim KW, Kim AY, Kim TK, Park SH, Kim HJ, Lee YK, Park MS, Ha HK, Kim PN, Kim JC, Lee MJ. Small (<2cm) hepatic lesions in colorectal cancer patients: detection and characterization on mangafodipir trisodium-enhanced MRI. *Am J Roentgenol* 2004; 182: 1233-40.
40. Bartolozzi C, Donati F, Cioni D, Crocetti L, Lencioni R. MnDPDP-enhanced MRI vs dual phase spiral CT in the detection of hepatocellular carcinoma in cirrhosis. *Eur Radiol* 2000; 10: 1697-1702.
41. Pirovano G, Vanzulli A, Marti-Bonmati L, Grazioli L, Manfredi R, Greco A, Holzkecht N, Daldrup-Link HE, Rummeny E, Hamm B, Arneson V, Imperatori

- L, Kirchin MA, Spinazzi A. Evaluation of the accuracy of Gadobenate Dimeglumine-enhancement MR imaging in the detection and characterization of focal liver lesion. *Am J Roentgenol* 2000; 175: 1111-20.
42. Bennett GL, Petersein A, Mayo-Smith WW, Hahn PF, Schima W, Saini S. Addition of Gadolinium chelates to heavily T2-weighted MRI: limited role in differentiating hepatic hemangioma from metastases. *Am J Roentgenol* 2000; 174: 477-85.
43. Paley MR, Mergo PJ, Torres GM, Ros PR. Characterization of focal hepatic lesions with Ferumoxides-enhanced T2-weighted MR imaging. *Am J Roentgenol*. 2000; 175: 159-63.
44. Kim HJ, Kim KW, Byun JH, Won HJ, Shin YM, Kim PN, Lee MS, Lee MG. Comparison of mangafodipir trisodium- and ferucarbotran-enhanced MRI for detection and characterization of hepatic metastases in colorectal cancer patients. *Am J Roentgenol* 2006; 186: 1059-66.
45. Schneider G, Maas R, Schultze Kool L, Rummeny E, Gehl HB, Lodemann KP, Kirchin MA. Low-dose Gadobenate Dimeglumine versus standard dose Gadopenetate Dimeglumine for contrast-enhanced magnetic resonance imaging of the liver. *Invest Radiol* 2003; 38: 85-94.
46. Yoshikawa T, Mitchell DG, Hirota S, Ohno Y, Kazushige O, Maeda T, Fujii M, Sugimura K. Gradient- and Spin-echo T2-weighted imaging for SPIO-enhanced detection and characterization of FLE. *J Magn Reson Imaging* 2006; 23: 712-19.
47. Demir OI, Obuz F, Sagol O, Dicle O. Contribution of diffusion-weighted MRI to the differential diagnosis of hepatic masses. *Diagn Interv Radiol* 2007; 13: 81-6.

PET

48. Yang M, Martin DR, Karabulut N, Frick MP. Comparison of MR and PET Imaging for the Evaluation of Liver Metastases. *J Magn Reson Imaging* 2003; 17: 343-9.

Quesito 3 Qual è il ruolo delle tecniche di *imaging* US, CEUS, TC, RMN e PET nella stadiazione locoregionale delle neoplasie epatiche primitive (numero di lesioni, dimensione, sede, rapporti con strutture anatomo-funzionali e linfonodi)?

- **Totale studi reperiti: 219**
- **Totale studi selezionati: 118**
- **Totale studi estratti: 13**

Studi inclusi: 13 Studi osservazionali

Da quando i progressi della chirurgia resettiva e di trapianto e delle altre tecniche terapeutiche complementari consentono di ottenere risultati soddisfacenti in termini di sopravvivenza a distanza, si richiede alle metodiche diagnostiche non solo di identificare le lesioni primitive epatiche quanto più precocemente possibile, ma anche di fornire una stadiazione pre-trattamento il più completa possibile. Tale scopo viene perseguito mediante le tecniche di *imaging*.

Nella documentazione dell'esatto numero delle lesioni, anche piccole, le metodiche di *imaging* si confrontano per la sensibilità.

TC

In tutti gli studi diagnostici selezionati, la TC comparata con la IOUS e la RMN risulta avere una accuratezza minore anche se in presenza di grande discordanza di risultati. Diversi studi inoltre segnalano limiti significativi di questa metodica nell'individuazione di lesioni focali aventi dimensioni inferiori a 2 cm. Tecniche e strumentazioni sono tuttavia differenti per i vari studi, e non sempre comparabili.

Secondo lo studio di Zacherl e quello di Valls, nei pazienti con cirrosi che sono candidati al trapianto, la TC spirale confrontata con la IOUS è meno utile in quanto risulta avere una sensibilità significativamente inferiore nello *staging* dell'HCC (accuratezza per TC spirale 89,9% vs 95,5% per la IOUS). La IOUS risulta tuttavia meno sensibile per l'individuazione di lesioni piccole (< 2 cm) con un'accuratezza del 61%^{1,2}.

Anche nel confronto con la RMN con SPIO la TC ha mostrato una ridotta capacità di individuazione di lesioni di piccole dimensioni (diametro medio 1 cm per la RMN vs 1,8 cm per la TC) in uno studio condotto da Stoker su 61 pazienti³.

Nello studio di Kamel, il cui obiettivo era valutare la sensibilità e la specificità della TC bifasica su 77 pazienti con precedente diagnosi di lesioni identificate con US, i tre ricercatori che hanno esaminato i risultati in cieco hanno riscontrato una sensibilità compresa tra 69% e 71% e una specificità tra 86% e 91% per la rilevazione del numero di lesioni epatiche⁴.

Jang, che ha confrontato l'efficacia di CTAP in combinazione con CTHA con quella della TC spirale, conclude che oltre ad essere metodiche invasive e costose, CTAP e CTHA riportano un tasso di falsi positivi inaccettabile senza aumentare sostanzialmente la sensibilità⁵.

Burrell e Freeman concordano nell'affermare che non esiste una differenza sostanziale tra le varie metodiche per noduli fra 10 mm e 20 mm e, soprattutto quando lo stadio definito radiologicamente è maggiore di 1 (classificazione TNM), le differenti metodiche tendono a mostrare caratteristiche di sensibilità simili. Riguardo all'accuratezza della diagnosi, i risultati migliori non si hanno con la TC volumetrica trifasica ma con la angio RMN, che costituirebbe un'ottima tecnica per la stadiazione delle lesioni prima di sottoporre i pazienti a terapia o a trapianto^{6,7}.

RMN

In un importante studio con una popolazione di 404 pazienti, Federle ha confrontato 4 metodiche diverse, ovvero la CECT, la RMN senza contrasto (UMR), la CEMR (con Mn-DPDP) e la combinazione di UMR e CEMR per valutarne l'efficacia e per verificare in quanti casi la CEMR fornisce maggiori informazioni rispetto alle altre tecniche diagnostiche. L'accordo tra diagnosi radiologiche e cliniche si è dimostrato alto per la CEMR e per la UMR combinata con la CEMR rispetto alla UMR solamente o la CECT. Solo la CEMR ha fornito una maggiore accuratezza diagnostica nel 48% dei pazienti tanto da modificare il trattamento per il 6% di essi⁸.

Pertanto, la CEMR risulta comparabile o superiore a UMR e CECT per l'individuazione, la classificazione e la diagnosi di lesioni focali del fegato in pazienti con epatopatie conosciute o sospettate.

Altre tecniche

Numerosi studi valutano l'efficacia di altre metodiche di *imaging*. Li valuta l'efficacia della scintigrafia dopo somministrazione di Gallio-67 confrontandola con quella della PET e ne emerge che con la scintigrafia su 18 pazienti 10 sono stati trovati con anomalie (56%) ma con due falsi positivi. Solo il 48% delle lesioni sono state comunque riscontrate. La PET invece ha trovato anomalie in 14 su 18 pazienti (78%) individuando il 78% delle lesioni⁹.

In uno studio su una popolazione di 310 pazienti con 1.080 tumori epatici primitivi o metastatici, Berber valuta l'ecografia laparoscopica in pazienti con HCC che sono stati esaminati a distanza di 3 mesi dall'intervento mediante TC. L'eco-laparoscopia seguita da biopsia dei singoli noduli ha permesso lo *staging* delle lesioni senza complicazioni. In questo studio la conferma mediante esame biptico non ha dato falsi positivi¹⁰. Anche gli studi di Carrella e Slupski esaminano l'importanza dell'eco-laparoscopia nella stadiazione, prendendo però in considerazione tumori sia epatici sia gastrointestina-

li^{11,12}. Nel primo studio è stato valutato anche l’impatto sull’intervento, considerando il numero di laparotomie evitate (38 casi, 42%) e le caratteristiche delle laparotomie effettuate. Carrella riporta che le valutazioni preoperatorie effettuate sono risultate valide nel 50% dei casi, mentre l’ecografia laparoscopica ha fornito una diagnosi corretta nel 100% dei casi¹¹. Nello studio di Slupski le laparotomie evitate nel gruppo esaminato ammontano al 35% dei casi¹².

L’ecografia intraoperatoria con mezzo di contrasto (CE-IOUS) è stata valutata da Torzilli in uno studio dal quale emerge che la tecnica possiede sensibilità e specificità superiori a quelle della IOUS¹³.

Discussione

L’opportunità stessa di inserire tale quesito nel documento è stata riconsiderata dal *panel* alla luce della letteratura emersa dalla ricerca bibliografica.

Per la stadiazione delle lesioni alcuni esperti hanno sollecitato l’utilizzo di tecniche multifasiche che permettono, a seconda della fase temporale successiva all’iniezione del mdc, di studiare le strutture vascolari e il loro coinvolgimento, la vascolarizzazione delle lesioni neoplastiche e, più tardivamente, i parenchimi circostanti e i linfonodi.

Allo stato attuale, nonostante la TC spirale sia invalsa nell’uso, non esistono però studi che ne validino l’utilizzo. Inoltre, nel confronto con la RMN, quest’ultima risulta essere la metodica più accurata e adeguata nell’identificazione delle lesioni da utilizzarsi in previsione di un intervento chirurgico o ablativo.

Se sensibilità e specificità della RMN vengono comparate con metodiche invasive quali l’eco-laparoscopia, la IOUS e la CE-IOUS, queste ultime risultano essere metodiche con minor numero di falsi positivi e il conseguente massimo livello di affidabilità.

Raccomandazione

Anche se le prove attualmente disponibili non consentono di formulare reali raccomandazioni in merito alla definizione del ruolo delle diverse tecniche di *imaging* US, CEUS, TC, RMN e PET nella stadiazione locoregionale delle neoplasie epatiche primitive, è tuttavia opinione degli esperti che sia possibile **consigliare l’uso della TC e della RMN nella stadiazione locoregionale, limitando l’uso delle tecniche invasive solo come supporto a un eventuale intervento.**

Bibliografia

1. Zacherl J, Pokieser P, Wrba F, Scheuba C, Prokesch R, Zacherl M, Langle F, Berlakovich GA, Muhlbacher F, Steininger R. Accuracy of Multiphasic Helical Computed Tomography and Intraoperative Sonography in Patients Undergoing Orthotopic Liver Transplantation for Hepatoma: What is the Truth? *Annals of Surgery* 2002; 235: 528-32.
2. Valls C, Cos M, Figueras J, Andia E, Ramos E, Sanchez A, Serrano T, Torras J. Pre-transplantation Diagnosis and Staging of Hepatocellular Carcinoma in Patients with Cirrhosis: Value of Dual-Phase Helical CT. *Am J Roentgenol* 2004; 182: 1011-7.
3. Stoker J, Romijn MG, de Man RA, Brouwer JT, Weverling GJ, van Muiswinkel JM, Zondervan PE, Laméris JS, Ijzermans JNM. Prospective comparative study of spiral computer tomography and magnetic resonance imaging for detection of hepatocellular carcinoma. *Gut* 2002; 51: 105-7.
4. Kamel IR, Choti MA, Horton KM, Braga HJV, Birnbaum BA, Fishman, EK, Thompson RE, Bluemke DA. Surgically Staged Focal Liver Lesions: Accuracy and Reproducibility of Dual-Phase Helical CT for Detection and Characterization. *Radiology* 2003; 227:752-7.
5. Jang HJ, Lim JH, Lee SJ, Park CK, Park HS, Soo Y. Hepatocellular Carcinoma: Are Combined CT during Arterial Portography and CT Hepatic Arteriography in Addition to Triple-Phase Helical CT All Necessary for Preoperative Evaluation? *Radiology* 2000; 215:373-80.
6. Burrell M, Llovet JM, Ayuso C, Iglesias C, Sala M, Miquel R, Caralt T, Ayuso JR, Solé M, Sanchez M, Brú C, Bruix J; Barcelona Clinic Liver Cancer Group. MRI Angiography Is Superior to Helical CT for Detection of HCC Prior to Liver Transplantation: An Explant Correlation. *Hepatology* 2003; 38: 1034-42.
7. Freeman RB, Mithoefer A, Ruthazer R, Nguyen K, Schore A, Harper A, Edwards E. Optimizing Staging for Hepatocellular Carcinoma Before Liver Transplantation: A Retrospective Analysis of the UNOS/OPTN Database. *Liver transpl* 2006; 12:1504-11.
8. Federle MP, Chezmar JL, Rubin DL, Weinreb JC, Freeny PC, Semelka RC, Brown JJ, Borello JA, Lee JK, Mattrey R, Dachman AH, Saini S, Harmon B, Fenstermacher M, Pelsang RE, Harms SE, Mitchell DG, Halford HH, Anderson MW, Johnson CD, Francis IR, Bova JG, Kenney PJ, Klippenstein DL, Foster GS and Turner DA. Safety and efficacy of mangafodipir trisodium (MnDPDP) injection for hepatic MRI in adults: results of the U.S. multicenter phase III clinical trials (safety). *J Magn Reson Imaging* 2000; 12: 186-97.
9. Li S, Beheshti M, Peck-Radosavljevic M, Oezer S, Grumbeck E, Schmid M, Hamilton G, Kapiotis S, Dudczak R, Kletter K. Comparison of 11C-acetate positron emis-

- sion tomography and ^{67}Ga citrate scintigraphy in patients with hepatocellular carcinoma. *Liver Int* 2006; 26: 920-7.
10. Berber E, Garland AM, Engle KL, Rogers SJ, Siperstein AE. Laparoscopic ultrasonography and biopsy of hepatic tumors in 310 patients. *Am J Surg* 2004; 187: 213-8.
 11. Carrella G, Sortini D, Basaglia E, Marcello D, Carcoforo P. Impact of laparoscopy and ultrasonography in gastrointestinal malignancies. *Hepatogastroenterology* 2005; 52: 139-42.
 12. Slupski M, Włodarczyk Z, Dąbrowiecki S, Szczesny W, Thabit Sinjab A, Kuziemski A, Pacholska M. Wartość ultrasonografii laparoskopowej w ocenie resekcyjności guzów wątroby. *Pol Przegl Chir* 2003; 75: 723-31.
 13. Torzilli G, Olivari N, Moron E, Del Fabbro D, Gambetti A, Leoni P, Montorsi M, Makuuchi M. Contrast-Enhanced Intraoperative Ultrasonography in Surgery for Hepatocellular Carcinoma in Cirrhosis. *Liver Transpl* 2004; 10: S34-S38.

Quesito 4 Qual è il ruolo delle tecniche di imaging US, CEUS, TC, RMN e PET nella valutazione delle complicanze, della risposta immediata e a lungo termine (follow up) ai trattamenti in pazienti sottoposti a terapie oncologiche (chemioterapie, RFTA e PEI, laser, microonde, TACE, SRT, TAE, crioterapia, chirurgia)?

- **Totale studi reperiti: 1.266**
- **Totale studi selezionati: 58**
- **Totale studi estratti: 31**

Studi inclusi: 31 Studi osservazionali

CEUS

Il mezzo di contrasto SonoVue è stato impiegato in un piccolo studio di buona qualità condotto su 41 pazienti portatori di HCC e sottoposti a trattamenti percutanei quali l'iniezione percutanea di etanolo (PEI) o l'ablazione termica in radiofrequenza (RFTA)¹. La CEUS si è rivelata sufficientemente sensibile (90,9%) e specifica (96,6%) quando impiegata per la valutazione dell'efficacia del trattamento ad un mese di distanza dal trattamento stesso. Risultati insoddisfacenti sono invece stati ottenuti per la valutazione immediata.

Trattamenti ablativi per HCC, quali PEI, RFTA, chemioembolizzazione arteriosa transcatetere (TACE) e terapia ablativa percutanea con microonde (PMAT), sono stati monitorati con la CEUS utilizzando il mezzo di contrasto Levovist in 3 studi osservazionali²⁻⁴. Nella valutazione della risposta immediata² e a distanza dai trattamenti^{3,4}, la sensibilità della metodica è risultata modesta (53,8%-83,3%), a fronte di una buona specificità (90,9%-100%).

E' stata inoltre testata in un ulteriore studio la capacità della CEUS di monitorare precocemente i trattamenti con RFTA, esibendo alta specificità (99%) in 90 pazienti portatori di HCC⁵, mentre in un successivo studio sono state raggiunte sensibilità del 93,3% e specificità del 100% nella valutazione della risposta immediata al trattamento non chirurgico di pazienti con HCC⁶.

Il confronto tra CEUS con PIH e CEPD nel monitoraggio immediato del trattamento di RFTA ha dimostrato una netta superiorità del PIH in termini di sensibilità (83,3% vs 33,3%), e una pari specificità (100% vs 100%)⁷. La scarsa sensibilità della metodica Doppler è stata confermata, nella valutazione immediata, anche dallo studio di Vilana (sensibilità 66% e specificità 93,8%)⁸, mentre la stessa tecnica ha esibito migliori performance nella valutazione a distanza dei trattamenti di RFTA (sensibilità 90% e specificità 100%)⁹, ma non nei trattamenti di PEI (sensibilità a 1 mese dalla PEI pari a 64,2%)¹⁰.

Due piccoli studi (29 e 33 pazienti portatori di HCC) hanno monitorato la TACE con l'impiego della CEUS riportando nella risposta immediata una sensibilità superiore alla TC trifasica (93% vs 64%), ma una specificità palesemente insufficiente (65% vs 100%)¹¹. L'alta sensibilità della metodica è stata confermata dal lavoro di Kono che ha riportato, per il monitoraggio a distanza dello stesso trattamento, sensibilità e specificità del 100% e dell'83,3%¹². Anche la CEPD è stata studiata relativamente al suo impiego nel monitoraggio immediato del trattamento di TACE riportando sensibilità (88%) superiore a quella di altre metodiche quali TC, RMN e Power-Doppler sonography¹³.

La valutazione immediata dell'efficacia del trattamento di RFTA è stata testata con CEUS con ADI¹⁴ e con virtual sonography¹⁵ mostrando sensibilità tra 92,3% e 100% e specificità tra 76,9% e 96,1%.

Infine, quattro studi hanno valutato la Power-Doppler e la Color-Doppler sonography nel monitoraggio della risposta immediata e a distanza dei trattamenti PEI e TACE riportando performance eterogenee anche in rapporto alle numerosità campionarie e alla qualità degli studi¹⁶⁻¹⁹.

TC

L'impiego della TC nel monitoraggio dell'efficacia terapeutica è stato oggetto degli studi diagnostici inclusi in misura minore essendo stato sviscerato negli anni che precedono quelli considerati per questa linea guida (gennaio 2000-ottobre 2007). Per questa ragione, le informazioni acquisite si basano su piccoli studi di scarsa qualità.

La performance della TC trifasica è stata studiata relativamente al suo impiego nella valutazione dei trattamenti RFTA e/o TACE mostrando in 20 pazienti cirrotici una predittività positiva insufficiente (69%) relativamente alla completezza del trattamento²⁰.

Un piccolo studio retrospettivo di scarsa qualità ha inoltre studiato la TC trifasica attraverso i valori di attenuazione in Unità Hounsfield (HU) delle Iodized-Oil Defect Area (IODA), giungendo a conclusioni irrilevanti in materia di predizione di presenza di residui tumorali dopo TACE²¹.

RMN

Gli studi sulla RMN quale tecnica di *imaging* impiegata per valutare l'efficacia degli interventi terapeutici sulle lesioni focali epatiche sono pochi e scarsamente riproducibili a causa degli outcome utilizzati.

La valutazione della vascolarizzazione tumorale oppure della necrosi tumorale rappresentano gli esiti indagati con la RMN al fine di verificare la riuscita dell'intervento terapeutico. Tre studi relativi al trattamento TACE sono stati condotti sull'argomento, riportando risultati poco chiari²²⁻²⁴.

PET

L'impiego della FDG-PET è stato valutato nel monitoraggio a lungo termine del trattamento di RFTA da due studi osservazionali di scarsa qualità relativi a pazienti trattati per lesioni primitive e secondarie del fegato. Gli autori riportano in un caso (lo studio è basato su 13 pazienti), una sensibilità del 100% (individuazione delle recidive) e nell'altro una mal dimostrata superiorità della FDG-PET rispetto alla TC nell'identificazione delle recidive^{25, 26}.

Allo stesso modo la presenza di residui di malattia dopo trattamento con RFTA di metastasi epatiche di provenienza perlopiù coloretale è stata oggetto di tre studi di scarsa qualità e numerosità con risultati di dubbia interpretazione²⁷⁻²⁹.

Infine, in una piccola esperienza retrospettiva basata su 7 pazienti sottoposti a chemioterapia per metastasi epatiche di provenienza coloretale, la FDG-PET è stata utilizzata per valutare la risposta al chemioterapico riportando un'accuratezza del 70%³⁰.

Altre tecniche

Un unico studio ha indagato la tomografia computerizzata a emissione di fotoni singoli (SPECT) nel tentativo di verificare l'impiego della metodica nella valutazione di trattamenti chemioterapici, TACE e radioterapici utilizzati per tumori neuroendocrini epatici. La predittività della risposta alla terapia, basata su outcome clinici e marker tumorali, è risultata, per la SPECT, superiore alla quella della TC³¹.

Discussione

La prima considerazione unanime emersa dalla discussione è che la gran parte degli studi raccolti è metodologicamente poco valida perché riferita a campioni di dimensioni ridotte e perché condotta spesso in modo inappropriato. Inoltre, la mancata pubblicazione di studi aventi esito negativo può condizionare fortemente la valutazione conclusiva. Dall'esame della letteratura e dalla discussione del *panel* si è potuto osservare che la scelta della metodica diagnostica è strettamente dipendente dal tipo di trattamento utilizzato e la pratica clinica conferma questo assunto. Allo stato attuale, dato il panorama delle prove disponibili, neanche il tentativo di suddividere le varie metodiche per tipo di trattamento porterebbe alla definizione di una metodica standard, per la quale sono auspicabili ulteriori approfondimenti. Pertanto, sono possibili solo le considerazioni che seguono. La definizione di follow up come valutazione delle complicanze oltre che dell'efficacia terapeutica a breve e lungo termine non è stata adeguatamente studiata dai dati estratti dalla letteratura. La qua-

si totalità dei lavori si occupa di definire il ruolo della diagnostica per immagini nella valutazione dell'efficacia terapeutica tralasciando la valutazione delle complicanze. A tale proposito occorre citare lo studio multicentrico di Livraghi dedicato alle complicanze della RFTA che, pur non essendo compreso nei lavori estratti e valutati perché non emerso dalla strategia di ricerca, definisce il ruolo della TC a questo proposito^a.

Premesso che gli studi selezionati riguardano prevalentemente il trattamento dell'HCC, dato che per la valutazione delle metastasi non sono emerse prove adeguate, la CEUS, nella valutazione della risposta immediata e a lungo termine (follow up) ai trattamenti in pazienti sottoposti a terapie oncologiche, ha mostrato nella letteratura valori di sensibilità fortemente disomogenei e talvolta contrastanti ma con una buona specificità. Inoltre, la metodica assume sensibilità e specificità diverse in relazione al tipo di trattamento e, non essendo una tecnica diagnostica pan-esplorante, perde di validità nell'analisi *per patient* se raffrontata con TC e RMN, la cui efficacia è peraltro sovrapponibile se riferita all'esame *per lesion*. D'altra parte, la CEUS è più facilmente ripetibile e meno invasiva. Allo stato attuale, sebbene nella maggior parte dei centri italiani si utilizzi la CEUS come metodica per valutare l'efficacia terapeutica, non emerge dalla letteratura uno standard di riferimento. Soprattutto per quanto riguarda la valutazione immediata dell'esito del trattamento, ove per immediata si intende entro le 24 ore dalla somministrazione della terapia, mancano elementi di prova sicuri. Gli esperti sono invece concordi nel raccomandare il follow up a tre mesi dal trattamento mediante TC o RMN perché pan-esploranti e capaci di una adeguata ristadiatione della malattia. Pertanto, il *panel* è unanime nel raccomandare l'impiego della CEUS a 30-40 giorni e della TC a tre mesi per follow up e ristadiatione .

Riguardo invece alla valutazione del trattamento chirurgico non esistono prove in letteratura.

a. Livraghi T et al. Radiology 2003; 226: 441-51.

Raccomandazioni

Per la valutazione del follow up inteso come complicanze, efficacia terapeutica immediata e a lungo termine ai trattamenti in pazienti sottoposti a terapie oncologiche le attuali conoscenze non consentono di **raccomandare** una metodica diagnostica di *imaging* di riferimento e sono pertanto auspicabili ulteriori approfondimenti.

La valutazione di efficacia terapeutica delle differenti metodiche a 24 ore dai trattamenti in pazienti sottoposti a terapie oncologiche appare non supportata da prove sufficienti. L'impiego della CEUS mostra sensibilità incerta, ma con una buona specificità, anche se la metodica assume sensibilità e specificità diverse in relazione al tipo di trattamento. Il suo uso è pertanto solo **moderatamente raccomandato.**

La CEUS, se confrontata alla TC, mostra nel follow up a 30-40 giorni dai trattamenti in pazienti sottoposti a terapie oncologiche una efficacia lievemente inferiore ma una buona specificità, anche se la metodica assume sensibilità e specificità diverse in relazione al tipo di trattamento. Il suo uso, in relazione al ridotto rischio biologico rispetto alla TC, è pertanto **raccomandato.**

Il follow up a tre mesi di distanza dal trattamento con terapia oncologica è **raccomandato mediante TC o RMN. In particolare, è **raccomandato** l'uso di TC o RMN per la RFTA e la PEI e la RMN per la TACE.**

Bibliografia

1. Vilana R, Bianchi L, Varela M, BCLC Group. Is microbubble-enhanced ultrasonography sufficient for assessment of response to percutaneous treatment in patients with early hepatocellular carcinoma? *Eur Radiol.* 2006; 16: 2454-62.
2. Vallone P et al; Local ablation procedures in primary liver tumors: Levovist US versus spiral CT to evaluate therapeutic response. *Anticancer Res* 2003; 23: 5075-80.
3. Wang JH, Lu SN, Tung HD. Flash-echo contrast sonography in the evaluation of response of small hepatocellular carcinoma to percutaneous ablation. *J Clin Ultrasound* 2006; 34: 161-8.
4. Morimoto-M, Nozawa-A, Numata-K. Evaluation using contrast-enhanced harmonic gray scale sonography after radio frequency ablation of small hepatocellular carcinoma - Sonographic-histopathologic correlation. *J Ultrasound Med* 2005; 24: 273-83.
5. Kim CK, Choi D, Lim HK. Therapeutic response assessment of percutaneous radiofrequency thermal ablation for hepatocellular carcinoma: utility of contrast-enhanced agent detection imaging. *Eur J Radiol* 2005; 56: 66-73.
6. Ding H, Kudo M, Onda H, Suetomi Y, Minami Y, Maekawa K. Contrast-Enhanced Subtraction Harmonic Sonography for Evaluating Treatment Response in Patients with Hepatocellular Carcinoma. *Am J Roentgenol* 2001; 176: 661-6.

7. Meloni MF, Goldberg SN, Livraghi T, Calliada F, Ricci P, Rossi M, Pallavicini D, Campani R. Hepatocellular Carcinoma Treated with Radiofrequency Ablation: comparison of pulse inversion contrast-enhanced harmonic sonography, contrast-enhanced power Doppler sonography, and helical CT. *Am J Roentgenol* 2001;177: 375-80.
8. Vilana R, Llovet JM, Bianchi L, Sanchez M, Pagés M, Sala M, Gilibert R, Nicolau C, Garcia A, Ayuso C, Bruix J, Bru C; Barcelona Clinic Liver Cancer Group. Contrast-enhanced power doppler sonography and helical computer tomography for assessment of vascularity of small hepatocellular carcinomas before and after percutaneous ablation. *J Clin Ultrasound* 2003; 31: 119-28.
9. Cioni D, Lencioni R, Rossi S. Radiofrequency thermal ablation of hepatocellular carcinoma: using contrast-enhanced harmonic power doppler sonography to assess treatment outcome. *Am J Roentgenol* 2001; 177: 783-8.
10. Fiore F, Vallone P, Ricchi P, Tambaro R, Daniele B, Sandomenico F, De Vivo R, Civiletti C, Izzo F, Pignata S, Ziviello M. Levovist enhanced doppler sonography versus spiral computed tomography to evaluate response to percutaneous ethanol injection in hepatocellular carcinoma. *J Clin Gastroenterol* 2000; 31: 164-8.
11. Kim HJ, Kim TK, Kim PN, Kim AY, Ko EY, Kim KW, Sung KB, Ha HK, Kim HC, Lee MG. Assessment of the therapeutic response of the hepatocellular carcinoma treated with transcatheter arterial chemoembolization. *J Ultrasound Med* 2006; 25: 477-86.
12. Kono Y, Lucidarme O, Choi SH, Rose SC, Hassanein TI, Alpert E, Mattrey RF. Contrast-enhanced ultrasound as a predictor of treatment efficacy within 2 weeks after transarterial chemoembolization of hepatocellular carcinoma. *J Vasc Interv Radiol* 2007; 18: 57-65.
13. Shima T, Mizuno M, Otsuji H, Mizuno C, Obata H, Park H, Nakajo S, Okanoue T. Evaluation of transcatheter arterial chemoembolization therapy on hepatocellular carcinomas using contrast-enhanced harmonic power-doppler sonography: comparison with CT, power-doppler sonography and dynamic MRI. *J Med Ultrasonics* 2005; 32: 107-13.
14. Shimizu M, Iijima H, Horibe T, Yamada M, Suzuki S, Yanagisawa K, Seki T, Moriyasu F. Usefulness of contrast-enhanced sonography with a new contrast mode, agent detection imaging, in evaluating therapeutic response in hepatocellular carcinoma treated with radio-frequency. *Hepatol Research* 2004; 29: 235-42.
15. Yoshiyasu Kisaka 1,2,3, Masasi Hirooka 1,2,3, Teru Kumagi 1,2,3, Takahide Uehara 1,2,3, Yoichi Hiasa 1,2,3, Seishi Kumano 1,2,3, Hiroaki Tanaka 1,2,3, Kojiro Michitaka 1,2,3, Norio Horiike 1,2,3, Teruhito Mochizuki 1,2,3 and Morikazu Onji Usefulness of contrast-enhanced ultrasonography with abdominal virtual sonography in assessing therapeutic response in hepatocellular carcinoma treated with radiofrequency ablation; 2006 *Liver Internat* 26: 1241-47.

16. Sato-S, Shiratori-Y, Imamura-M. Power Doppler signals after percutaneous ethanol injection therapy for hepatocellular carcinoma predict local recurrence of tumors: a prospective study using 199 consecutive patients. *J Hepatol* 2001; 35: 225-34.
17. Koito K, Namieno T, Ichimura T, Hirokawa N, Syonai T, Hareyama M, Katsuramaki T, Hirata K, Nishi M. Power Doppler Sonography: Evaluation of Hepatocellular Carcinoma After Treatment with Transarterial Embolization or Percutaneous Ethanol Injection Therapy. *Am J Roentgenol* 2000; 174: 337-41.
18. Shirato K, Numata K, Mitsui K, Kitamura T, Morita K, Saito S, Morimoto M, Kiba T, Okazaki H, Tanaka K, Sekihara H. Color-doppler sonography for evaluating response to transcatheter arterial embolization and percutaneous ethanol injection therapy and for detecting recurrence of hepatocellular carcinoma. *J Ultrasound Med* 2000; 19: 807-14.
19. Castroagudin JF, Delgado M, Martinez SM. Doppler ultrasonography for the assessment of tumor necrosis after percutaneous ethanol injection prior to liver transplantation as adjuvant therapy of hepatocellular carcinoma. *Transplant Proc* 2005; 37: 1493-5.
20. Kim YS, Rhim H, Lim HK, Cheol KP, Won JL, Young SD, Jae WC. Completeness of treatment in hepatocellular carcinomas treated with image-guided tumor therapies: evaluation of positive predictive value of contrast-enhanced CT with histopathologic correlation in the explanted liver specimen. *J Comput Assist Tomogr* 2006; 30: 578-82.
21. Kim SH, Lee WJ, Lim HK, Lim JH. Prediction of viable tumor in hepatocellular carcinoma treated with transcatheter arterial chemoembolization: usefulness of attenuation value measurement at quadruple-phase helical computed tomography. *J Comput Assist Tomogr* 2007; 31: 198-203.
22. Kamel IR, Bluemke DA, Ramsey D. Role of diffusion-weighted imaging in estimating tumor necrosis after chemoembolization of hepatocellular carcinoma. *Am J Roentgenol* 2003; 181: 708-10.
23. Tsui EY, Chan JH, Cheung YK. Evaluation of therapeutic effectiveness of transarterial chemoembolization for hepatocellular carcinoma: correlation of dynamic susceptibility contrast-enhanced echoplanar imaging and hepatic angiography. *Clin Imaging* 2000; 24: 210-6.
24. Zhao JG, Feng GS, Kong XQ, Li X, Li MH, Cheng YS. Assessment of hepatocellular carcinoma vascularity before and after transcatheter arterial chemoembolization by using first pass perfusion weighted MR imaging. *World J Gastroenterol* 2004; 10: 1152-6.
25. Anderson GS, Brinkmann F, Soulen MC, Alavi A, Zhuang H. FDG positron emission tomography in the surveillance of hepatic tumors treated with radiofrequency ablation. *Clin Nucl Med* 2003; 28: 192-7.

26. Blokhuis TJ, van der Schaaf MC, van den Tol MP, Comans EF, Manoliu RA, van der Sijp JR. Results of radio frequency ablation of primary and secondary liver tumors: long-term follow up with computed tomography and positron emission tomography-18F-deoxyfluoroglucose scanning. *Scand J Gastroenterol Suppl.* 2004; 241: 93-7.
27. Langenhoff BS, Oyen WJ, Jager GJ. Efficacy of fluorine-18-deoxyglucose positron emission tomography in detecting tumor recurrence after local ablative therapy for liver metastases: a prospective study. *J Clin Oncol.* 2002; 20: 4453-8.
28. Donckier V, Van Laethem JL, Goldman S. [F-18] fluorodeoxyglucose positron emission tomography as a tool for early recognition of incomplete tumor destruction after radiofrequency ablation for liver metastases. *J Surg Oncol.* 2003; 84: 215-3.
29. Veit P, Antoch G, Stergar H, Bockisch A, Forsting M, Kuehl H. Detection of residual tumor after radiofrequency ablation of liver metastasis with dual-modality PET/TC: initial results. *Eur Radiol* 2006; 16: 80-7.
30. Goshen-E, Davidson-T, Zwas-S-T, Aderka-D. PET/CT in the evaluation of response to treatment of liver metastases from colorectal cancer with bevacizumab and irinotecan. *Technol Cancer Res Treat* 2006; 5: 37-43.
31. Gopinath G, Ahmed A, Buscombe JR, Dickson JC, Caplin ME, Hilson AJ. Prediction of clinical outcome in treated neuroendocrine tumours of carcinoid type using functional volumes on 111In-pentetreotide SPECT imaging. *Nucl Med Commun* 2004; 25: 253-7.

Quesito 5 Qual è il ruolo delle tecniche di imaging US, CEUS, TC, RMN e PET nel follow up delle lesioni caratterizzate come benigne?

- **Totale studi reperiti:** 56
- **Totale studi selezionati:** 35
- **Totale studi estratti:** 3

Studi inclusi: 1 Studio diagnostico prospettico

Il quesito vuole verificare l'efficacia delle tecniche di diagnostica per immagini disponibili nel valutare, in corso di follow up, le lesioni epatiche di tipo benigno.

E' stato selezionato un solo studio prospettico il cui obiettivo era quello di valutare il comportamento clinico degli angiomi¹. Dal momento che l'emangioma è una patologia a decorso benigno, nell'ottica di adottare una strategia ovviamente conservativa lo studio si è proposto di valutare la possibilità di riservare la resezione epatica alle situazioni più rare, come i casi di dolore non trattabile, di diagnosi incerta o di compressione degli organi adiacenti. Sono stati valutati 249 pazienti con l'US e, a seconda delle dimensioni della lesione riscontrata e dell'incertezza diagnostica, sono stati successivamente sottoposti a ulteriori indagini. Il follow up delle lesioni è stato eseguito solo con l'US ogni 6 mesi per i primi 2 anni e successivamente una volta all'anno.

Dallo studio emerge che l'ecografia ha una sensibilità fino all'80% nel rilevare le lesioni di piccole dimensioni (< 3 cm), sensibilità che dipende anche dall'esperienza dell'ecografista. Per le lesioni grandi (fino a 4 cm) e per le lesioni giganti (> 4 cm) la TC garantisce immagini perfettamente definite (sensibilità 75-90%). Con una sensibilità ancora maggiore (fino al 90%) la RMN è considerata da gran parte degli autori il *gold standard*; tuttavia, dato l'elevato costo del suo utilizzo, è da riservare solo alle lesioni piccole o ai casi dubbi dopo che i pazienti sono già stati sottoposti ad altra metodica non conclusiva.

Discussione

Gli esperti concordano nell'affermare che il reperimento di un solo studio valido e pertinente indica una carenza di prove riguardo l'opportunità di effettuare o meno un follow up con metodiche di imaging per pazienti con LFE di tipo benigno. D'altra parte, di fronte a una lesione già caratterizzata come benigna (vedi quesito 2, pag. 39) il *panel* sottolinea la sostanziale inutilità di follow up. L'unico caso in cui esso è raccomandato è in seguito al riscontro di adenoma

epatico, per il quale è stata segnalata la possibilità di degenerazione in carcinoma epatocellulare, evenienza comunque rara.

L'ecografia di base sembra essere anche nella pratica clinica la tecnica più efficace per l'eventuale follow up, essenzialmente per escludere l'aumento dimensionale della LFE, già caratterizzata come benigna.

Raccomandazione

Le attuali conoscenze **non consentono di raccomandare una particolare tecnica di diagnostica per immagini allo scopo di valutare il follow up di lesioni caratterizzate come benigne. Pertanto, qualora necessario, sono **raccomandati** ulteriori studi che approfondiscano e valutino sia il ruolo di tutte le tecniche diagnostiche disponibili sia l'opportunità del loro utilizzo nel seguire il decorso di tale tipo di lesioni.**

Bibliografia

1. Herman P, Costa ML, Machado MA, Pugliese V, D'Albuquerque LA, Machado MC, Gama-Rodrigues JJ, Saad WA. Management of hepatic hemangiomas: a 14-year experience. J Gastrointest Surg 2005; 9: 853-9.

Questo documento è consultabile anche nel sito internet <http://www.snlg-iss.it>.

Il Sistema nazionale per le linee guida (SNLG)

In Italia, l'elaborazione di linee guida e di altri strumenti di indirizzo finalizzati al miglioramento della qualità dell'assistenza avviene all'interno del Sistema nazionale per le linee guida (SNLG).

La legislazione vigente propone l'adozione di linee guida come richiamo all'utilizzo efficiente ed efficace delle risorse disponibili e come miglioramento dell'appropriatezza delle prescrizioni.

Queste sono le finalità del SNLG con i compiti specifici di:

- *produrre informazioni utili a indirizzare le decisioni degli operatori, clinici e non, verso una maggiore efficacia e appropriatezza, oltre che verso una maggiore efficienza nell'uso delle risorse;*
- *renderle facilmente accessibili;*
- *seguirne l'adozione esaminando le condizioni ottimali per la loro introduzione nella pratica;*
- *valutarne l'impatto organizzativo e di risultato.*

Gli strumenti utilizzati per perseguire questi fini sono appunto linee guida clinico-organizzative, documenti di indirizzo all'implementazione e documenti di indirizzo alla valutazione dei servizi.